

Sądzę jednak, że przytoczenie tablicy dawek maszynowych opracowanej przez Thomanna (Wien. Klin. Wschr. 1, 1952) może okazać się przydatne dla praktyki weterynaryjnej.

Witaminy rozp. w tłuszczu	Dzienne zapotrzeb. podstaw. per os	Dzienna dawka optymal. per os	Dzienna dawka maszynowa per os
Wit. A	5.000j.m. (2 mg.)	7.000—10.000j.	100.000—600.000 j.m.
Wit. D <sub>2</sub>	400—800j. (10—20 gam)	500—1000j.	600.000 j.m. (15 mg.)
Wit. E	10—25 mg.		500—1000 mg.
Rozp. w wodzie			Per os lub parenteral.
Wit. B <sub>1</sub>	1—1,8 mg.	2 mg.	100 mg. i więcej
Kw. nikotyn.	10—20 mg.		200—400 mg.
Wit. B <sub>6</sub>	ca 2—4 mg.		100—300—500 mg.
Wit. B <sub>12</sub>	ca 1 gamma		ca 50 gamma parent. 400 gamma per os
Kw. foliowy	0,1—0,2 mg.		20—45 mg. i więcej
Biotyna	10—15 gam.		5—10 mg.
Co-karbo-ksylaza	patrz wit B <sub>1</sub>		200—400 mg. parent.
Wit. C	75 mg.	100—125 mg.	300—1000 mg i więcej

#### Piśmiennictwo

1. Ammon, R., Dirsch, W.: Hormone, Fermente, Vitamine, Leipzig 1948. 2. Deviatnin: Witaminy, Moskwa, 1948. 3. Kurzeja W.: Życie Wet. Nr 8, 1952. 4. Kurzeja W.: Med. Wet. Nr 7, 1952. 5. Mozgów: Farmakologia, Moskwa, 1952. 6. Popandapulo P. Ch.: Witamin A i jego rol w ziwotnowodztwie, Moskwa, 1952. 7. Praca zbiorowa: Witaminy, Łódź, 1949. 8. Staśkiewicz G.: Med. Wet. Nr 2, 1952. 9. Szwabowicz A.: Receptura i receptariusz wet., Wrocław, 1952. 10. Zubrilin A. A., Zafren C. J.: Rol witaminow w ziwotnowodztwie, Moskwa, 1950.

FELIKS DREWNOWSKI

#### OBSERWACJE PRZYPADKÓW TERATOLOGICZNYCH KLINIKI POŁOŻNICZEJ

Zespół Katedr Pat. i Terapii Zwierząt Wydz. Wet. U.M.C.S.  
Kierownik: Prof. dr Tadeusz ŻULIŃSKI.

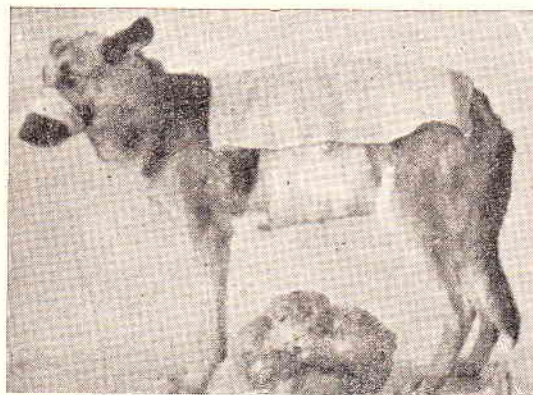
Z Kliniki Położniczej Wydz. Wet. U.M.C.S.  
Kierownik: z. Prof. dr A. ŻEBRACKI

Teratologia, czyli nauka o potwornościach, należy ciągle jeszcze do jednych z niewielu dyscyplin naukowych, które przede wszystkim są w stanie tylko notować powstawanie morfologicznych i fizjologicznych zaburzeń rozwojowych czy też wzrostowych ustroju bez właściwego i szczegółowego wytłumaczenia naukowego mechanizmu powstania tych zjawisk biologicznych. Przyjęte powszechnie tłumaczenie powstawania

potworności pod wpływem czynników zewnętrznych, jak czynniki fizyczne (ucisk mechaniczny na błony płodowe, urazy mechaniczne na płód), czynniki chemiczne (trucizny, środki lecznicze i ciała toksyczne, powstające samoistnie w organizmie matki) i choroby płodu, oraz czynników wewnętrznych związanych z dziedzicznością — nie tłumaczą w zasadzie genezy powstawania tych zjawisk. Znaczenie teratologii polega jednak nie tylko na formalnej rejestracji zmian anatomicznych powstałych potworności, ale i na obserwacji zmian fizjologicznych, które powstają w zmienionym morfologicznie ustroju.

Liczne obserwacje wskazują na dziedziczenie pewnych cech teratologicznych, czy to przez przekazywanie ich z rodziców na potomstwo czy też nawet drogą atawizmu. Może to mieć znaczenie hodowlane w doborze i selekcji odpowiedniego materiału zwierzęcego.

Przedstawione przypadki zmian teratologicznych mają charakter fragmentarycznych obserwacji z praktyki Kliniki Położniczej Uniw. Marii Curie-Skłodowskiej w Lublinie.



fol. 1 — suka po operacji, u dołu potwornościowa ciąża jajnikowa.

#### 1. Potworność ciąży jajnikowej *Teratoma ovarii gravidi* u suki. — fol. 1.

W roku 1948 przeprowadzono na Klinikę psa, sukę, lat 8, owczarek alzacki. Według podania właściciela suka znajdowała się w przenoszonej ciąży. Badaniem klinicznym i rentgenologicznym stwierdzono w jamie brzusznej obecność tworu, tęgiej konsystencji, okrągłego, średnicy 40 cm, wypełniającego niemal całą jamę brzuszną. Dokonano na Klinice laparatomii i wydobyto okrągłą twór mający połączenie z prawym więzadłem jajnikowym (mesovarium dextrum) i wykazujący zrosty z otrzewną i jelitami.

Po przecięciu poprzecznym wymienionego tworu stwierdzono torbiel wypełnioną masą płodową niekształtną z obecnością sierści, nieufornowanej tkanki kostnej, chrzęstnej, tłuszczowej, mięsnej i łącznej.

Suka przed operacją ważyła 26 kg, zaś sam potwórniak 9,2 kg.

Wymieniony twór określono jako torbiel skórzastą, zawierającą potwórniakową ciążę jajnikową.


Po 6 miesiącach suka ponownie urodziła, mimo obecności tylko 1-go jajnika, zdrowe szczenięta, w ilości 8-miu. U wszystkich zaobserwowano wrodzony brak ogonków (acaudia).

#### 2. Niedorozwój kręgosłupa — zwyrodziel kręgowy — u świni. — fol. 2 i 3.

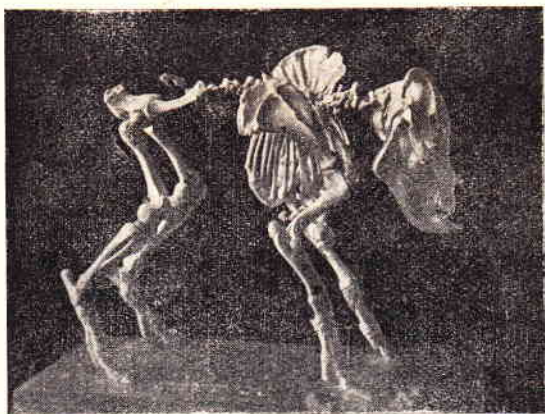
Prosię pochodziło z miotu (4 sztuki — poród prawidłowy), z którego 2 sztuki wykazały niżej opisane zmiany kręgosłupa a 2 sztuki były normalnie zbudowane.

Loszka wykazywała przyżyciowo skrócenie tułowia, nieruchomość szyi i tułowia, oraz przesunięcie ogona, otworu odbytowego i sromu na stronę grzbietową.

W wieku 2-ch miesięcy została uśmiercona dla celów muzealnych. W budowie kostnej stwierdzono następujące nieprawidłowości: znaczne skrócenie i deformację kręgosłupa, objawiającą się zrośnięciem atlasu z kością potyliczną, kręgi szyjne ściśnione i zniekształcone, kręgi piersiowe prawie całkowicie zrośnięte, a ich wyrostki kolczyste tworzą jedną blaszkę kostną, silne uwsteczniczenie i prawie całkowite zrośnięcie kręgów lędźwiowych, krzyżowych i ogonowych, oraz zniekształcenie klatki piersiowej.



fol. 2 — prosię w warunkach przyżyciowych.




fol. 3 — szkielet prosięcia.

Wystąpienie powyższej potworności u świni z utrzymaniem się przy życiu osobnika jest po raz pierwszy notowane w literaturze naukowej, a dotychczasowe doniesienia dotyczą tylko przeżuwaczy.

W e b e r podaje jako przypuszczalną przyczynę występowania podobnych nieprawidłowości chów wsobny, co potwierdza również powyższy przypadek, gdyż prosię było potomkiem maciory krytej przez własnego syna, a sama maciora i knur pochodziły od wspólnego ojca.

### 3. Wynecowiec zgięty — *Schizosoma reflexum* — u cielaka. — fot. 4.

W kazuistyce Kliniki na przestrzeni 5-ciu lat, zanotowano 7 przypadków porodu *schizosoma reflexum* u krowy, przy czym wypadłe jelita wydostawały się z obszernej szczeliny w powłokach brzusznych — *fissura abdominalis*. Usztywnione kończyny tylne, dziwnie powyginane i ankiłotyczne znajdowały się w wynicowanym worku powłok brzusznych. Kończyny przednie wykazywały również przykurcze i zesztwinięciem,



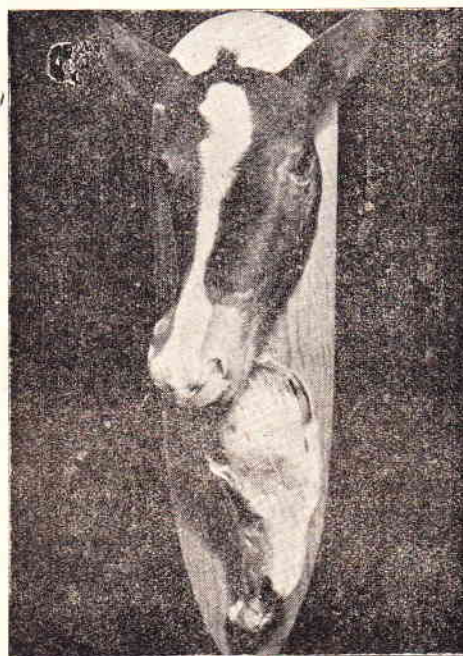Fot. 4.

### 4. POTWORNOCI GŁOWY

A. Skrzywienie części twarzowej czaszki — *Contorsio s. Curvatura lateralis partis facialis capitis congenita*. u źrebaka. — fot. 5.

Skrzywienie części twarzowej czaszki jest pochodzenia uciskowego, wygięciem objęte są przednie części szczęki górnej, kości nosowe i międzyszcękowe.

Gdy potworność taka jest nieznacznego stopnia, zwierzę rozwija się normalnie, gdy jest silniej wyrażona to uniemożliwia zwierzęciu przyjmowanie pokarmu i powoduje niezdolność do samodzielnego rozwoju.




Fot. 5.

Poród w danym przypadku może być ciężki, o ile wystąpi również wrodzone skrzywienie kręgów szyjnych.

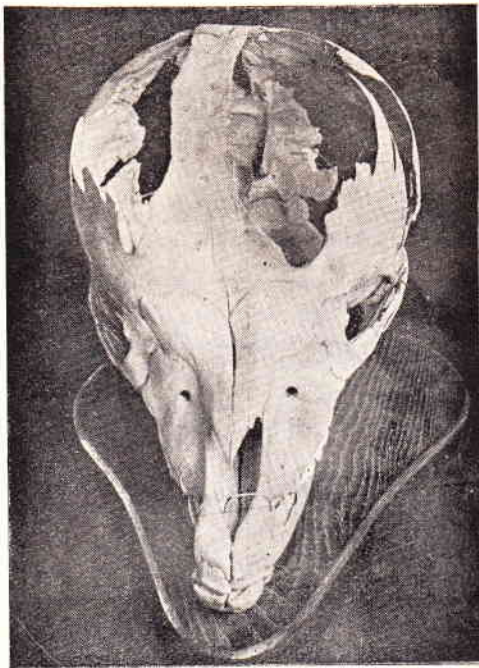
Przypadków tej potworności było w ostatnich latach na Klinice cztery.

B. Wodogłowie — *Hydrocephalus* — u źrebaka. — fot. 6 i 7.

Poród skomplikowany, ponieważ nacięciem palczakiem wypukłonej głowy nie pomniejszając jej objętości. Pokrywa czaszkowa występuje bardziej lub mniej sko-



Fot. 6.



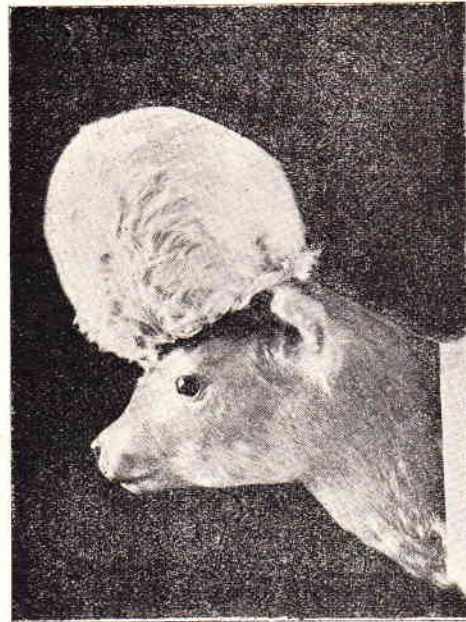fot. 7 — czaszka źrebaka przy wodogłowiu.

stniała, na skutek zwiększonego ciśnienia śródczaszkowego, kości czaszki zostały przesunięte, wytworzyły się szczeliny, przez które wydostaje się zawartość mózgu.

C. Wodogłowie miękkie — *Hydrocephalus molle* — u cielęcia. — fot. 8.

Poród w danym przypadku był ciężki, obrzmia głowa nie mogła przedostać się przez zrzęb kostny miednicy. Po nacięciu palczakiem skóry w miejscu najbardziej uwypuklonym upuszczono nagromadzony płyn mózgowo - rdzeniowy i wydobyto płód bez dalszych komplikacji.

Wodogłowie miękkie wg Tavernier'a powstaje na skutek rozdęcia znacznego komór i nie objęcia ich puszką mózgową, co jest uwidocznione na załączonym zdjęciu czaszki danego cielęcia.

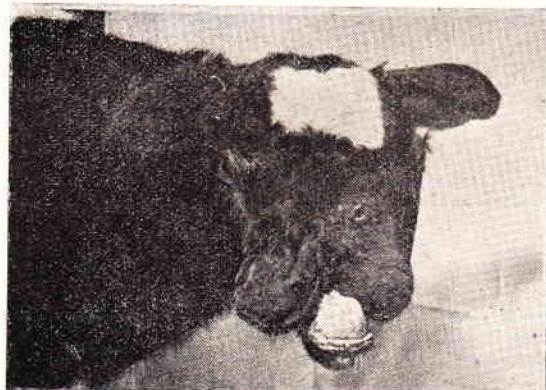

Fot. 8.

D. Rozczepienie części twarzowej czaszki u cielęcia — fot. 9.

Poród przeprowadzono normalnie bez komplikacji. Cielę, które przebywało na klinice, wykazywało normalny wzrost z tym jednak, że posiadało trudność w przyjmowaniu pokarmu, stąd też dokarmiano je sztucznie.

W wieku 3 miesięcy cielę zabito i przeznaczono na preparat muzealny.



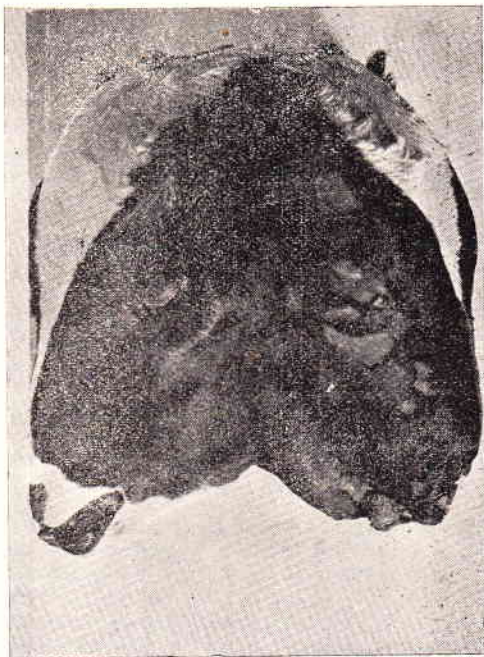
Fo. 9.

Potworność polega na całkowitym rozdwojeniu części nosowej czaszki z wytworzeniem dwóch śluzawic nosowo-pyskowych. Na rozdwojeniu prawym znajdują się dwa otwory nosowe, na lewym jeden otwór nosowy. W miejscu połączenia się dwu ramion rozdwojenia znajduje się niedorozwinięte trzecie oko.

Studiencow określa podobny przypadek jako wargę zającą z bardziej zaawansowanym wytworzeniem podwójnej szczęki górnej.

E. Dwutwarzowiec — *Diprosopus* — u cielaka. — fot. 10.

Powstałe dwie twarze komplikują przeprowadzenie porodu. Dwutwarzowiec jest przykładem dalszego, bardziej zaawansowanego symetrycznego rozczepienia czaszki.



Fot. 10.

## 5. POTWORNOCI KOŃCZYN

A. Wrodzone skrzywienie kończyn u cielaka — wg R. Goetze'go porażenie amyτροφiczne (cyt. z Parnasa).  
fot. 11.

Poród przeprowadzono normalnie.

Poruszanie się, wstawanie i kładzenie cielęcia utrudnione. W miarę wzrostu i leczenia zmiany wyrównały się w przeciągu czterech tygodni.



Fot. 11.

Przyczyna powyższych anomalii może być natury stawowej (nienormalna budowa stawów), mięśniowej (pierwotne skrócenie mięśni) i nerwowej (zaburzenia troficzne).

Często mogą utożsamiać tę potworność wrodzone zmiany krzywice.

B. Fokowatość kończyn przednich — *Phocomelia anterior* — u cielaka. — fot. 12.  
Poród skomplikowany. Ciało cielęcia bryłowato powiększone, stąd trudność wyprowadzenia z dróg rodnych. Kończyny przednie wybitnie skrócone, przy czym



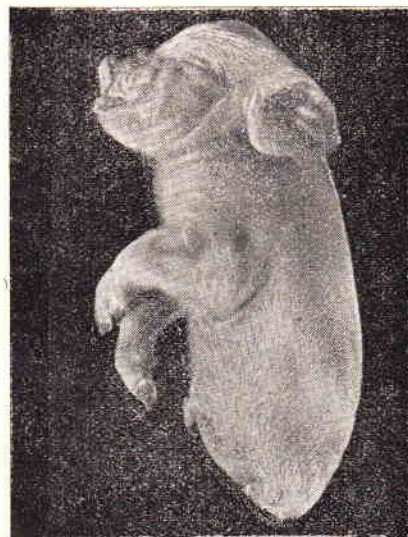Fot. 12.

rozróżnić można poszczególne części składowe kończyn, nieregularnie wykształcone. Kończyny tylne splecione, nieproporcjonalnie rozwinięte.

C. Brak kończyn tylnych — *Amelia posterior s. apodia* — u świni. — fot. 13.

W jednym miocie kilka płodów, wszystkie poza jednym normalnie rozwinięte.

Potworność w rodzaju braku kończyn u świni zdarza się stosunkowo nierzadko.



Fot. 13.

D. Mnogokończynowość — *Polymelia* — u kury. — fot. 14.

Jako zmiany rozwojowe zaobserwowano skrzywienie miednicy, oraz wystąpienie dwóch dodatkowych odnóży.

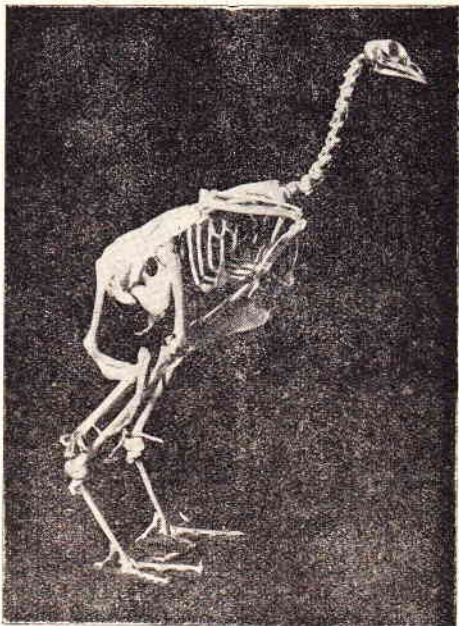
Dodatkowe kończyny przyrosnięte były do kości kulzowej miednicy, przy czym posiadały wspólną, zniekształconą kość udową, oraz wspólne, zdeformowane kości podudzia.

Występowały pojedyncze człony palcowe, wykazujące przyżyciowo nieznaczną ruchomość stawową.

Części wspólne obu kończyn umieszczone były w masie mięsnej ptaka, tak, że przyżyciowo uwidaczniały

się tylko człony palcowe kończyn, posiadające uwstecz-  
nione umięśnienie.

Przypuszczalna przyczyna występowania podobnych  
anomalii polega na podziale embryonalnych pączków  
kończynowych, lub też jako następstwo superrege-  
neracji wyżej wymienionych.

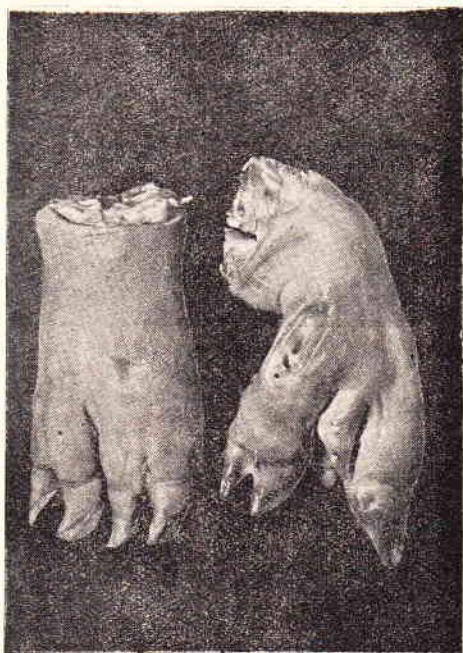

Fot. 14.

Występujące dodatkowe kończyny posiadają przeważ-  
nie tylko szkielet kostny otoczony tkanką łączną i tłu-  
szczową z pokryciem skórnym. Występujące czasem u-  
mięśnienie jest wybitnie uwstecznione.

E. Wielopalczastość — *Polydactyilia* — u świni.  
— fot. 15.

Nieprawidłowość stosunkowo często spotykana, zwi-  
szcza u świń. Wielopalczastość jest cechą dziedziczną.



Fot. 15.

Piśmiennictwo

1. Hoppe R. — Med. Wet. 7, 1947. 2. Kitt T. —  
Lehrbuch der Allgemeinen Pathologie f. Tierärzte — 1950.  
3. Lewandowski M. — Annales UMCS, Sectio DD,  
Vol. V. 10 — 1950. 4. Parnas J. — Schorzenia młodych  
zwierząt — 1949. 5. Studiencow. — Wieterynarne  
akuszerstwo i gynecologia — 1949. 6. Szczudłowski  
K. — Przypadłości rozmnażania zwierząt domowych —  
1949. 7. Tavernier H. — Guide de Pratique obsté-  
tricale. Chez les grandes femelles domestiques — 1943.  
8. Tur J. — Potwory i ich rozwój — 1927. 9. Żebracki  
A. — Med. Wet. 5, 1949.

TADEUSZ SZUPERSKI

ZMIANY W WĄTROBIE U SREBRNYCH LISÓW  
NA TLE ZATRUCIA CZTEROCHLORKIEM  
ETYLENU.

Zespół Katedr Patologii i Terapii Zwierząt, Wydz. Wet. U.M.C.S.  
Zakład Anatomii Patologicznej Wydziału Wet. U.M.C.S.  
Kierownik: Prof. dr Tadeusz ŻULIŃSKI.

W związku z rozpowszechnieniem się hodowli srebr-  
nych lisów i chowem ich w sztucznych warunkach  
wyłania się cały szereg zagadnień interesujących  
służbę weterynaryjną.

O aktualności i doniosłości tych problemów świad-  
czą liczne prace zamieszczone w „Medycynie Weter-  
naryjnej” i innych pismach fachowych

Jednym z takich zagadnień ważnym dla ferm srebr-  
nych lisów jest odrobaczanie tych zwierząt. Stosowa-  
ne są w tym wypadku różne środki przeciwo-  
robacze, mniej lub więcej wypróbowane, zwykle analogiczne  
do preparatów stosowanych u zwierząt gospodarskich.  
Przeważnie nie uwzględnia się przy tym właściwości  
ustroju zwierzęcia, które może w swoisty sposób  
reagować na podany środek. Zdaje się, że należałoby  
zwrócić na to uwagę, zwłaszcza, że najczęściej stoso-  
wane są gotowe preparaty, zawierające w swym  
składzie substancje chemiczne, działające toksycznie  
nie tylko na pasożyty lecz też na ustrój zwierzęcia.

Mając sposobność przebadania sekcyjnego dużej  
ilości srebrnych lisów z jednej z ferm województwa  
lubelskiego zwrócono uwagę na stale powtarzające  
się zmiany anatomo-patologiczne, starając się równo-  
cześnie określić ich istotę i wywołujące je przyczyny.  
Ponieważ nasunęło się podejrzenie, że zmiany te są  
następstwem stosowania środków odrobaczających,  
dalsze badania poszły w tym kierunku.

Od kilku lat w celu odrobaczenia srebrnych lisów  
stosuje się w tej fermie preparat szwedzki w postaci  
kapsulek żelatynowych („Leos Maskaplar for Råvar.  
Styrka VI) o składzie następującym:

Hydrarg. chlor. praec. . . . .	0.0049
Gutti . . . . .	0.0008
Resina jalapae . . . . .	0.0033
Fructus colocynthidis . . . . .	0.0066
Saccharum lactis, amyllum et talcum q. s.	
Tetrachloraethylenum . . . . .	1.86
Aetheroleum chenopodii . . . . .	0.06

Z recepty tej wynika, że najważniejszym środkiem  
pasożyto-  
bójczym jest czterochlorek etylenu (C<sub>2</sub>Cl<sub>4</sub>)  
oraz olejek komosy (Oleum Chenopodii anthelmin-  
thici).

Odrobaczanie przeprowadza się na wiosnę po wy-  
kotach, tj. w miesiącu maju i czerwcu. Zabiegowi  
temu poddaje się wszystkie lisy młode w wieku od  
4 tygodni oraz lisy stare. Jesienią w miesiącu paź-