

mane dotychczas wyniki pozwolą być może wyjaśnić to tak aktualne, ważne i do tej pory ostatecznie nie rozwiązane zagadnienie, jakim jest przyżyciowe rozpoznawanie niedokrwistości zakaźnej koni.

Piśmiennictwo

1) Arakawa S., Kaneko T., Seki T., Muto S.: Wien. tierarztl. Mschr. 40/6 (1953), s. 321. 2) Contreras G., Melnick J. L.: J. Immunol. 70/5 (1953), s. 484. 3) Dreguss M. N., Lombard L. S.: Experimental studies in equine infectious anemia, Philadelphia 1954. 4) Dubowska A.: Postępy Hig. i Med. Dośw. 10/4 (1956), s. 359. 5) Fortner J., Ulbrich F.: Bull. O. I. E. 45/3-4 (1956), s. 309. 6) Freund J., Jefferson Thomson K., Hough H. B., Sommer H. E., Pisani F. M.: J. Immunol. 60/3 (1948), s. 383. 7) Kshland M. E.: J. Immunol. 70/40 (1953), s. 359. 8) Palyusik M.: Acta. Vet. Acad. Scient. Hung. 6/1 (1956), s. 1. 9) Pearson C. M.: Proc. Soc. exp. Biol. Med. 91/1 (1956), s. 95. 10) Radomiński W., Boski A.: Med. Wet. 13/6 (1957), 325. 11) d-tto: Med. Wet. 13/10 (1957), s. 582. 12) Serra A., Itikawa O., Guarini H., Milone M., Ambrosino C., Liberatori J.: XXIV Session du Comité de l'O.I.E. 46 (1956), s. 626. 13) Ulbrich F.: Zbl. Med. 5/3 (1958), s. 245. 14) Zabłocki B.: Immunologia — P.W.N. Łódź, 1955.

B. RAДОМИНСКИ

ПРИМЕНЕНИЕ ИММУННОЙ СЫВОРОТКИ ПОЛУЧЕННОЙ ОТ ЛАБОРАТОРНЫХ ЖИВОТНЫХ ДЛЯ РЕАКЦИИ СВЯЗЫВАНИЯ КОМПЛЕМЕНТА ПРИ ДИАГНОСТИКЕ ИНФЕКЦИОННОЙ АНЕМИИ ЛОШАДЕЙ.

Содержание

Автор, стараясь разбить гомологический до настоящего времени комплекс антиген-антитело в реакции связывания комплемента (Р.С.К.) при диагностике инфекционной анемии лошадей (И.А.Л.), сделал попытку получить иммунную сыворотку от лабораторных животных (от кроликов). В качестве вируса он применил лиофилизат сыворотки лошади экспериментально инфицированной И. А. Л., а в качестве адьювантов: 5% глицерин, эмульсию *M. phlei* и бактериин — маслянистый и стимулятор (б. м. с. = *M. phlei* + ланолин + жидкий парафин). Антиген вводили интравенозно интраартериально, интраперитонеально и попеременно в вену и в мышцы с интервалами между инъекциями в 3, 7 и 10 дней; гипериммунизацию вели 3—3.5 месяца. Самый высокий титр антител установлен в сыворотках от кроликов иммунизированных интраперитонеально

через каждые 10 дней антигеном смешанным с адьювансом б.м.с. Антитела против чужому белку адеорбировались по методу Кастеллани, применяя в качестве антигена сыворотки лошадей здоровых и больных И.А.Л. Поставленная с примененным в качестве антигена экстрактом селезенки лошади больной И. А. Л. — реакция связывания комплемента дала позитивные результаты с сыворотками истощенными по методу Кастеллани антигеном — сывороткой здоровых лошадей, а негативные с сыворотками истощенными антигеном — сывороткой лошадей больных И. А. М. Исследования по электрофорозу полученных иммунных сывороток и выделению отдельных фракций — в работе.

W. RADOMIŃSKI

THE USE OF IMMUNE SERA PRODUCED IN LABORATORY ANIMALS FOR COMPLEMENT FIXATION TEST IN THE DIAGNOSIS OF EQUINE INFECTIOUS ANEMIA.

I. SEPARATION OF THE SERA BY COSTELLANI'S METHOD*)

Summary

Investigating the possibility of the separation of the complex antigen-antibody in the complement fixation test (CFT) for the diagnosis of equine infectious anemia (EIA) the immune serum was produced in rabbits. As the source of the virus the lyophilized sera of artificially infected horses were used and as the adjuvant-glycerine suspension of *M. phlei* and the so called oil-bacterial stimulant. The virus was introduced by intravenous, intramuscular, intraperitoneal and alternate injections. Time intervals of inoculations were 3, 7 and 10 days accordingly. Time of the whole immunization 3 — 3.5 months. Sera of rabbits immunized intraperitoneally every 10 days together with oil bacterial stimulant showed the highest titer. Antibodies against horse proteins were precipitated by Castellan's method using an the antigen sera of normal and anemic horses. Rabbit sera thus prepared were used in CFT with serum and spleen extract of a sick horse-as the antigen. Positive results have been received by the „healthy“ normal antigen, and negative-when the EIA-antigen was used for agglutination. Investigations are conducted on electrophoretic separation of immune rabbit sera and elution of corresponding fractions.

*) This work was recapitulated on the I Congress of the Polish Association of Veterinary Science (Warszawa, April 17—19 th, 1958).

JAN ZADURA

Wartość diagnostyczna zmian w śledzionie przy pomorze trzody chlewnej*)

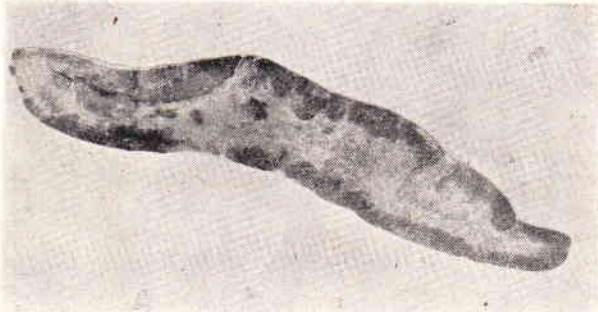
Z Zakładu Anatomii Patologicznej Instytutu Weterynarii w Puławach
Kierownik: Prof. dr TADEUSZ ŻULIŃSKI

Trudności na jakie napotyka anatomopatolog w diagnozowaniu makroskopowym pomoru trzody chlewnej o atypowym obrazie zmian sekcyjnych skłoniły do bardziej wnikliwych badań histologicznych narządów wewnętrz-


nych, celem ustalenia charakterystycznych zmian, umożliwiających w takich przypadkach rozpoznanie. Badania te mają istotne znaczenie wobec niepowodzeń metod serologicznych i kosztownych prób biologicznych. W badaniach histologicznych zwrócono szczególną uwagę na naczynia w narządach wykazujących zmiany makroskopowe. Największe nasilenie zmian

*) Praca w całości ukaże się w Rocznikach Nauk Rolniczych S. E.

nacyniowych obserwowano w węzłach chłonnych, śledzionie i nerkach, najmniejsze w mózgu, wątrobie, przewodzie pokarmowym i w skórze. Zmiany te wedle Seifrieda, Röhrera i Zakrzewskiego dostatecznie zdają się tłumaczyć powstawanie krwotoków, zawałów w narządach oraz martwic w zakresie jelit, przy czym wedle Seifrieda histologicznie nie stwierdza się zasadniczych różnic w naczyniach w przypadkach czystego i powikłanego pomoru. Co do wartości diagnostycznej zmian w poszczególnych narządach zdania są niejednolite, jakkolwiek ogólnie przeważa pogląd, iż dla właściwego rozpoznania schorzenia konieczne jest badanie wszystkich narządów.



Zawały w śledzionie przy pomorze świń.
 fot. J. Pacewicz



Przekrój poprzeczny śledziony ze zmianami przy pomorze świń. Widoczne umiejscowienie zmian na brzegach i w środkowych częściach narządu.

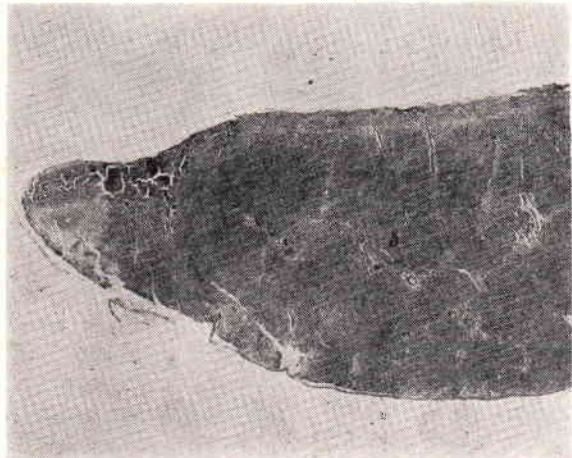
fot. J. Pacewicz

Celem badań własnych było ustalenie istoty zmian w śledzionie świń chorych na pomór i ich wartości w rozpoznawaniu choroby, zwłaszcza przy równoczesnym braku innych charakterystycznych zmian. Badaniom poddano: 1) 250 śledzion, pochodzących od świń z terenu, u których dane epizootologiczne, kliniczne oraz zmiany sekcyjne świadczyły o istnieniu pomoru świń. Badaniem bakteriologicznym stwierdzono w około 18% współlistnienie *Pasteurella multocida*, w około 5% włoskowców różycy i w około 0,5% *Salmonella typhimurium*. W przypadkach zakażeń wtórnych włos-

kowcem różycy i salmonelą śledziony w większości wykazywały obrzęk krwisty względnie rozrostowy. 2) 15 śledzion pochodzących od świń z terenu, u których prócz zmian w śledzionie pod postacią nielicznych ognisk barwy ciemnoczerwonej, konsystencji odpornej, umieszczonych na brzegu narządu i wystających nieco nad jego powierzchnię nie stwierdzono innych zmian nasuwających podejrzenie pomoru. Odnośnie tej grupy świń brak było danych epizootologicznych i klinicznych. Narządy wewnętrzne tych świń poddano badaniu bakteriologicznemu oraz przesączem śledzion przez filtry Zeissa wykonano próbę biologiczną na zdrowych świnie. Zakażone przesączem świnie zachorowały na pomór. Badanie bakteriologiczne wykazało w 3 przypadkach obecność *Pasteurella multocida*.

3) 500 śledzion świń zakażonych sztucznie wirusem amerykańskim pomoru, używanych do produkcji CV „Michałówka”.

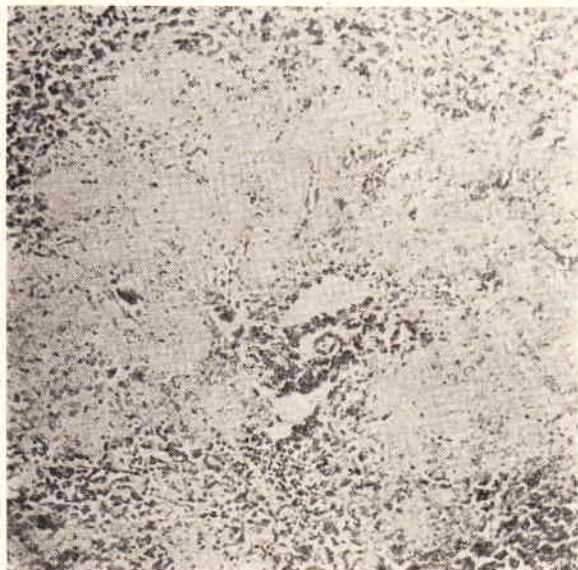4) 10 śledzion pochodzących od świń z kilku tuczarni i PGR z pow. „Z” oraz gospodarstwa przyzakładowego szpitala miejskiego w miejscowości „L”. W tuczarniach tych i PGR notowano liczne upadki po szczepieniu szczepionką Stauba i zachodziło podejrzenie pomoru. W niektórych z nich dane kliniczne nie przemawiały za pomorem, jednak zmiany sekcyjne pod postacią nielicznych wprawdzie wybroczyn podtorebkowych nerek, w miedniczkach nerkowych i w pecherzu moczowym, pojedynczych w ilości 2 do 3 ognisk brzeźnych w śledzionie, barwy ciemnoczerwonej, makroskopowo czyniaczych wrażenie zawałów, w 1 przypadku marmurkowości węzłów chłonnych śródpiersiowych i kręzkowych, obrzęku i wybroczyn błony śluzowej jelita grubego i prostego oraz wybroczyn pod opłucną płucną nie wskazywały pomoru. W gospodarstwie „L” świnie zaczęły chorować po szczepieniu CV z objawami podwyższenia ciepłoty wewnętrznej do 40,5°C, zmniejszenia apetytu i kaszlu. U sztuk tych stwierdzono sekcyjnie surowiczowo-włóknikowe zapalenie worka osierdziowego, zrosty osier-



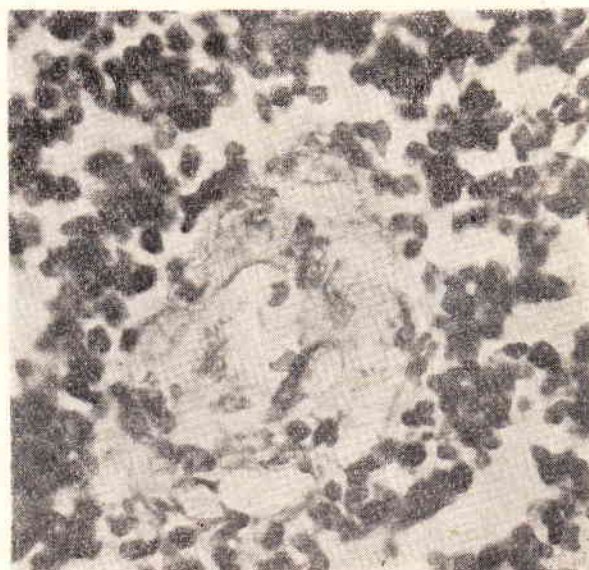
Przekrój przez zawał brzeźny w śledzionie.
 fot. J. Pacewicz

dzia z nasierdziem, nieżytowo-ropne i ropne zapalenie płuc, dyfteroidalne zapalenie błony śluzowej żołądka, nieżyt błony śluzowej jelit cienkich oraz w 2 przypadkach obecność w śledzionie kilku małych ognisk brzeźnych, barwy ciemno-czerwonej, konsystencji odpornej i wielkością dochodzących do ziarna pszenicy. Na przekroju nie wykazywały one jaśniejsze-

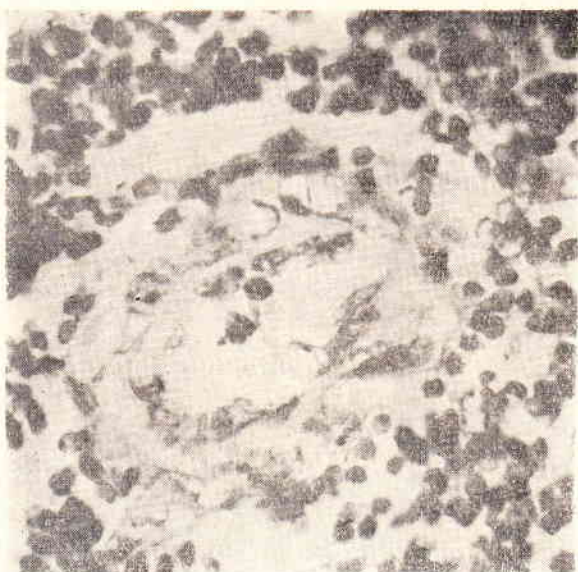
Pasteurella multocida, zjadliwych dla myszek, które padły po trzech dniach. U świń tych o słabej kondycji dotkniętych tzw. grypą przyszło najprawdopodobniej do uzjadliwienia się *Pasteurella multocida* w negatywnej fazie odporności, powstałej na skutek szczepienia szczepionką CV i szczepionką Stauba i zaostrezenia się procesu chorobowego.



Ognisko zawałowe w śledzionie przy pomorze świń.
fot. J. Pacewicz



Szkliście zmienione naczynie tętnicze w śledzionie przy pomorze świń z silnie zwiększonym światłem.
fot. J. Pacewicz



Szkliście zmienione naczynie tętnicze w śledzionie przy pomorze świń.
fot. J. Pacewicz

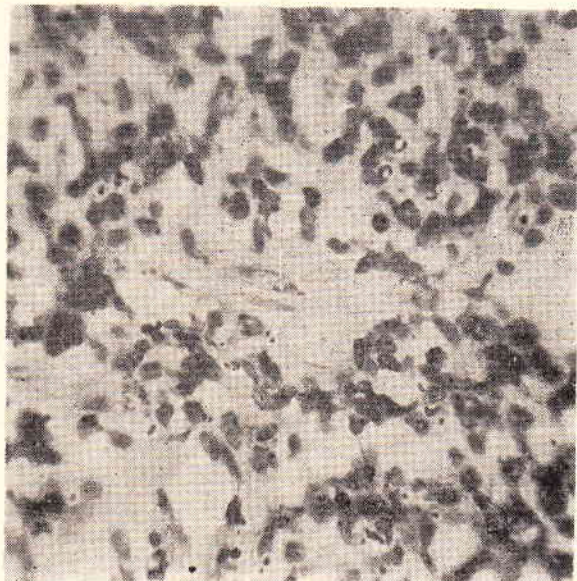
5) 5 śledzion kontrolnych pochodzących od świń zdrowych. Wycinki śledzion do badań histologicznych utrwalano w 10% formalinie, przeprowadzano przez alkohol, anilinę, ksylen i zatapiano w bloczkach parafinowych. Większość skrawków grub. 5 do 10 mikr. sporządzano seryjnie. Obok skrawków parafinowych wykonano szereg skrawków mrożonych. Skrawki barwiono hematoksyliną-eozyną, Sudanem III, oraz według metod van Giesona, Weigerta, Fischera i Giemzy.

go środka i obszaru przekrwienia brzeźnego jak to miało miejsce w poprzednich grupach. Narządy wewnętrzne tych świń poddano badaniu bakteriologicznemu, a materiałem ze śledzion w których znajdowały się ogniska brzeźne zakażono świnię zdrowe. Próba biologiczna dała wynik ujemny. Badanie bakteriologiczne wykazało w 6 przypadkach obecność

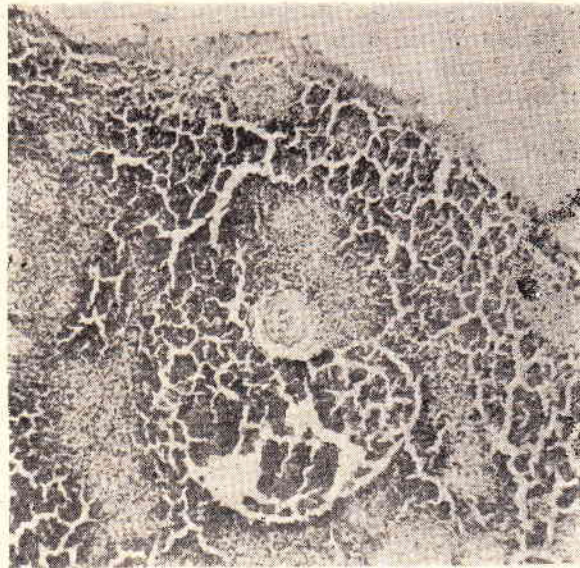
Na podstawie całości przeprowadzonych badań ustalono, że w przebiegu naturalnego zakażenia świń wirusem pomoru w 30—60% przypadków występowały zawały w śledzionie, usadawiające się najczęściej na jej brzegu, rzadko w środkowych partiach narządu, podobnie jak przy zakażeniu sztucznym wirusem amerykańskim pomoru. Poczynione obserwacje zdają się przemawiać za tym, że zawały w śledzionie występują częściej u świń żyjących w zagrodach, w których pomór panuje przez dłuższy okres czasu. Częstość występowania zawałów maleje w miarę trwania epizootii o przebiegu ostrym. W chlewniach, w których pomór utrzymuje się stale zawały w śledzionie u świń pojawiają się w miarę uzjadliwienia się słabego wirusa, względnie osłabienia odporności zwierzęcia. Fakt ten należy tłumaczyć tym, że postać ostra może przejść przy dużej odporno-

ści poszczególnych sztuk w postaci mniej lub więcej przewlekłą, a na skutek zaistnienia warunków sprzyjających uzjadliwieniu się zarazka następuje zaostrenie się procesu chorobowego, manifestujące się występowaniem obok starych zmian dyfteroidalnych (boutonów) obrazem posocznicy krwotocznej z równoczesnym występowaniem zawałów w śledzionie. W takich przypadkach zawały w śledzionie występują pojedynczo i brzeźnie, a wielkość ich jest zwykle mniejsza od zawałów powstałych w początku schorzenia. W tych przypadkach mogą występować również obok zawałów brzeźnych zawały umiejscowione w całej śledzionie.

Zawały w śledzionie w przebiegu zakażenia naturalnego i sztucznego występowały pod postacią zawałów mieszanych, rzadko i równocześnie z nimi bladych. Kształt ich i rozprzestrzenienie odpowiadały obszarom ukrwienia przez znacznie zmienione tętnice foliкулów. Przyczyną zawałów były zmiany szkliste w tętnicach, powstające najczęściej w miejscu ich odgałęzień i zagięć, prowadzące do zwężenia względnie nawet zamknięcia ich światła, czego następstwem była martwica skrzepowa białej miazgi. Szerokość wału przekrwienia dookoła zawałów zależała od szybkości zupełnego zamknięcia światła tętnic zaopatrujących i pozostawała w stosunku odwrotnym do stopnia zmian ściany naczynia. Żyły w zawałach nie wykazywały zmian, jedynie w odosobnionych przypadkach w okresach późniejszych występowało magazynowanie hemosyderyny w ich śródbłonku oraz drobne ogniska martwicowe ścian. Beleczki łączno-tkankowe znajdujące się w obrębie zawałów były w ogólności niezmiennione, wyjątkowo ulegały martwicy skrzepowej. W nielicznych przypadkach obok zawałów brzeźnych występowały w partiach środkowych śledziony drobne ogniska zawałowe, obejmujące swym zasięgiem małe foliкуły, których tętnice zaopatrujące wykazywały zmiany szkliste. Budową swą ogniska te odpowiadały zawałom brzeźnym. Również tu występowała martwica skrzepowa tkanki foliкуłu przy wybitnym ubóstwie limfocytów i mniej lub więcej szerokim obszarem przekrwienia okołofoliкуłarnego. Często czerwone ciała krwi przenikały do martwiczej tkanki foliкуłu. Sąsiadujące ogniska martwicowe niekiedy przez wzajemne łączenie się powiększały obszar martwicy. W mięszu śledziony poza obrębem zawałów i w śledzionach makroskopowo nie wykazujących zmian prócz niemal stale występującego miernego namnożenia komórek miazgi nie występowały szczególnie na uwagę zasługujące zmiany. Często występowało między brzeźnym foliкуłem a tętniczkami gilzowatymi (posiadającymi osłonkę) większe lub mniejsze przekrwienie. Zakażenia wtórne nie wpływały na istotne zmiany spowodowane wirusem pomoru. Przy istnieniu zakażeń wtórnych spowodowanych przez *Pasteurella multocida* występowało



Szkliście zmienione tętnice pędzelkowate w śledzionie przy pomorze świń. Przypadek, w którym nie występowały zawały. fot. J. Pacewicz



Podtorebkowe ognisko krwotoczne przy pasterelozie świń. fot. J. Pacewicz

silniej wyrażone przekrwienie okołofoliкуłarne bez istotnych zmian w naczyniach. Rzadko występowały drobne wynaczynienia z żył i zatok. W większej ilości przypadków stwierdzano zmniejszoną ilość limfocytów w ciałkach Malpighiego. W oczkach ich siateczki występowały w dużej ilości komórki jednojądrzaste, eozynochłonne i wyjątkowo komórki wielojądrzaste, co prowadziło do powstawania bardziej jednolitego obrazu budowy tkanki, wśród której zarysowywały się foliкуły. W foliкуłach częściej, rzadziej w miazdze czerwonej występowały ogniska martwicowe z rozpadem jąder (*karyorrhexis*), będące następstwem zmian pojedynczych włósniczek foliкуłków. Zawierały one często znaczną ilość tłuszczu.

W mięszu śledziony poza obrębem zawałów, jak również w śledzionach świń chorych na pomór bez widocznych makroskopowo zmian, tylko w odosobnionych przypadkach w zakresie jeszcze drożnych tętniczek pędzelkowatych występowało zwyrodnienie szkliste ich ścian. W innych naczyniach nie występowały żadne zmiany. W przypadkach śledziony grupy 4 stwierdzono wprawdzie ogniska brzeżne, jednakże w badaniu histologicznym okazały się one obfitymi, podtorebkowymi wylewami krwi pod postacią ognisk krwotocznych bez widocznego uszkodzenia ścian naczyń. W pozostałym mięszu tych śledzion występowało często przekrwienie okołofolikularne i wnikanie czerwonych ciałek krwi do miążgi wewnątrzfolikularnej, co prowadziło do nieznacznego obrzęku narządu. Śledziona tej grupy nie wykazywała w żadnym przypadku zmian zawałowych.

Kontrolne badania histologiczne 5 śledziony świń zdrowych nie wykazały żadnych zmian w naczyniach.

Wnioski

1. W przebiegu naturalnego zakażenia świń wirusem pomoru występowały w 30 do 60% przypadków zawały w śledzionie, usadawiające się najczęściej na brzegu, rzadko w partiach środkowych narządu, podobnie jak przy zakażeniu sztucznym wirusem amerykańskim.

2. Poczynione obserwacje zdają się przemawiać za tym, że zawały w śledzionie występują częściej u świń żyjących w zagrodach, w których pomór panuje przez dłuższy okres czasu.

3. Zawały w śledzionie w przebiegu zakażenia naturalnego i sztucznego występują pod postacią zawałów mieszanych, rzadko białych a kształt ich i rozprzestrzenienie odpowiada obszarom ukrwienia przez znacznie zmienione tętnice folikulów.

4. Przyczyną zawałów są zmiany szkliste w tętnicach, powstające najczęściej w miejscach ich odgałęzień i zagięć, powodujące zamknięcie ich światła, czego następstwem jest martwica skrzepowa białej miążgi.

5. Szerokość wału przekrwienia dookoła zawału zależy od szybkości zupełnego zamknięcia światła tętnicy zaopatrującej i pozostaje w stosunku odwrotnym do stopnia zmian jej ściany.

6. Zmiany w śledzionach poza obrębem zawałów i w śledzionach makroskopowo nie wykazujących zmian są nieznaczne i ograniczają się do miernego namnożenia komórek miążgi, różnego stopnia przekrwienia okołofolikularnego i do wyjątkowo zdarzających się małych ognisk martwicy karyorektycznej w folikulach i rzadziej jeszcze w miążdze czerwonej, przy czym w ogniskach folikulów występują zmiany tłuszczowe.

7. Zakażenia wtórne nie wpływają na istotne zmiany w naczyniach spowodowane wirusem pomoru.

8. Zawały w śledzionie będące następstwem zmian naczyniowych można uważać za patognostyczne dla pomoru trzody chlewnej.

9. Ze względu na występowanie także przy innych schorzeniach zakaźnych trzody chlewnej podtorebkowych ognisk, czyniących często makroskopowo wrażenie zawałów, należałoby w przypadkach wątpliwych przeprowadzić badania histologiczne.

Я. ЗАДУРА

АНАТОМО-ГИСТОПАТОЛОГИЧЕСКИЕ ИССЛЕДОВАНИЯ СУЩНОСТИ ИЗМЕНЕНИЙ В СЕЛЕЗЕНКЕ ПРИ ЗАБОЛЕВАНИЯХ ЧУМОЙ СВИНЕЙ

Содержание

Были проведены гистологические исследования:

а) 250 селезенок от свиной (из окрестных районов), у которых эпизоотологические и клинические данные, а также анатомопатологические изменения убедительно свидетельствовали о наличии чумы свиной. Бактериологические исследования выявили в 18% вторичную инфекцию *Pasteurella multocida* в ок. 5% *Erysipelothrix rhusiopathiae* и ок. 0,5% *Salmonella typhimurium*.

б) 15 селезенок от свиной (из окрестных районов), у которых кроме изменений в селезенке в виде многочисленных береговых очагов — не установлено других изменений в остальных органах, наводивших подозрение чумы свиной. Относительно этой группы отсутствовали тоже клинические и эпизоотологические данные. Бактериологическим исследованием обнаружено в 3-х случаях *Pasteurella multocida*. Здоровые свиные, зараженные фильтратом от 3-х животных этой группы, заболели чумой свиной.

в) 500 селезенок свиной, зараженных искусственно американским вирусом чумы свиной (штамм „Вашингтон“).

г) 10 селезенок свиной из откормочных пунктов П.Г.Р. (совхозов) и хозяйства при госпитале „Л“, среди которых после применения вакцины Штоба против рожи и кристаллфиолетовой вакцины против чумы свиной, наблюдались многочисленные случаи гибели свиной с подозрением чумы. Бактериологические исследования показали здесь в 6-ти случаях *Pasteurella multocida*. Биологический опыт на чуму свиной оказался отрицательным.

д) 5 селезенок от контрольных здоровых свиной.

На основании проведенных исследований установлено, что при естественной инфекции свиной вирусом чумы, в 30 — 60% случаев были обнаружены инфаркты в селезенке, которые находились чаще всего на берегах, редко в центральных частях органа, подобным образом — как при искусственном заражении американским вирусом чумы свиной. Сделанные наблюдения, повидимому, показывают, что инфаркты в селезенке выступают чаще у свиной находящихся в хозяйствах неблагополучных по заболеванию чумой свиной в течение продолжительного периода. Инфаркты в селезенке, выступающие при естественном и искусственном заражении, имеют вид смешанных инфарктов, редко бледных, а их форма как и распространение соответ-

ствуют областям накопления крови в связи с измененными значительно артериями фолликулов. Причиной инфарктов являются стекловидные изменения в артериях, возникающие чаще всего в областях их ответвлений и загибов, а вызывающие закрытие их света, чего последствием является коагуляционный некроз белой пульпы. Ширина вала гиперемии вокруг инфарктов зависит от скорости полного закрытия света снабжающей артерии и находится в обратно пропорциональном соотношении к степени изменений её стенки. Изменения в селезенках вне инфарктов, а также в селезенках не проявляющих макроскопических изменений — незначительны. Они ограничиваются лишь накоплением клеток пульпы, различной степени гиперемией и выступлением исключительно малых очагов некроза (*Caryorhexis*) в фолликулах, реже в красной пульпе, причем в очагах фолликулов выступают жировые изменения.

Вторичная инфекция не оказывает влияния на изменения в сосудах, вызванные вирусом чумы свиней. Инфаркты в селезенке, как последние сосудистых изменений, автор считает патогностическими для чумы свиней. Учитывая однако выступление геморрагических подкапсулярных очагов также и при других инфекционных заболеваниях свиней, часто производящих макроскопически впечатление инфарктов, — в сомнительных случаях следует всякий раз произвести гистологическое исследование.

JAN ZADURA

ANATOMIC AND HISTOPATHOLOGIC STUDIES ON THE NATURE OF LESIONS IN SWINE FEVER

Summary

Histopathologic studies were conducted on 250 spleens collected from pigs in which Swine fever was

diagnosed. Histologically were also examined 15 spleens of pigs in which except lesions in the spleen in the form of marginal focuses no other changes in the other organs suggesting Swine fever were found. The present studies included also 500 spleens of pigs artificially infected with the American virus of Swine fever and 10 spleens of pigs from fattening centres. The last group of pigs was vaccinated with Staub's vaccine and CV and was suspected of Swine fever. Control histological examinations were conducted on 5 normal spleens.

In the naturally occurring infection with the virus of Swine fever there appeared in 30 to 60% of cases marginal infarcts in the spleen, rarer in the central part of the organ, as was the case with artificial infections. Observations seem to suggest that infarcts in spleens appear more often in pigs on farms with a stationary form of Swine fever.

The infarcts in the spleen appear both in natural and artificial infections in the form of mixed infarcts, rarely as anaemic infarcts. The cause of the infarcts were hyaloid lesions of the arteries. Besides the infarcts the morbid changes were confined to proliferation of the cells of the pulp, perifollicular hyperaemia and focuses of karyokinetic necrosis in the follicles; very seldom they were found in the red pulp. The infarcts in the spleen resulting from arterial lesions are by the author regarded as pathognostic to Swine fever. However, in view of the fact that in the course of other infectious diseases there appear in pigs subcapsular haemorrhagic focuses in the spleen and macroscopically they may suggest the presence of infarcts, histologic examination is indicated, especially in doubtful cases.

ADAM CZARNOWSKI

Ronienia u lisów wywołane przez pałeczki *S. choleraesuis*

Z Wojewódzkiego Zakładu Higieny Weterynaryjnej w Gdańsku
Kierownik: Dr ADAM CZARNOWSKI

Pałeczki *Salmonella choleraesuis* należą do typu najczęściej spotykanego u zwierząt na terenie województwa gdańskiego. Czarnowski i Buczkowski w 1950 r. podają, że na 158 wydzielonych szczepów rodzaju *Salmonella*, 117 stanowiły szczepy *S. choleraesuis*. W Pracowni Chorób Zwierząt Futerkowych Wojewódzkiego Zakładu Higieny Weterynaryjnej w Gdańsku w ciągu 1957 roku na 74 przypadki wydzielienia pałeczek *Salmonella* z padłych lisów 41 razy stwierdzono pałeczki *S. choleraesuis*, pozostałe to *S. enteritidis* 15 razy, *S. typhirium* 10 razy i *S. dublin* 8 razy. Stwierdzone typy pał. *Salmonella* powodują chorobę u zwierząt futerkowych objawiającą się przede wszystkim zaburzeniami ze strony przewodu pokarmowego. Występują one często jako zarazki towarzyszące innym chorobom, obniżającym

oporność organizmu, wskutek czego dochodzi do salmonelozy.

Na podstawie obserwacji własnych i danych z piśmiennictwa, typ *S. choleraesuis* u lisów szczególnie u młodych wywołuje chorobę o przebiegu przeważnie ostrym, powodując niekiedy poważne straty w hodowli. W przypadkach takich dochodzi do posocznicy, która w ciągu kilkunastu, a nawet kilku godzin doprowadza do śmierci zwierzęcia. Podobnie u norek obserwuje się często ostry przebieg salmonelozy. U sztuk ciężarnych rozwija się posocznica prowadząca do śmierci matki i płodu.

Bruner i Morgan w ogłoszonej w 1949 r. obszernej statystyce rozprzestrzenienia salmoneli wśród zwierząt w Stanach Zjednoczonych Ameryki w ostatnich 16 latach stwierdzają, że z wyjątkiem (*S. abortiroequina*) pozostałe typy