

K. DONIGIEWICZ

GENITAL TUBERCULOSIS IN CATTLE AS A CAUSE OF STERILITY OBSERVATIONS MADE IN THE ENVIRON OF BOJANOWO IN 1954—1956

Summary

Clinical examination of 2821 heads of cattle conducted in the environ of Bojanowo revealed sterility in 413 animals = 14,64%. Twenty-five animals = 6,05%, of the sterile animals that is 0,88% of the

total number of the examined animals showed clinical symptoms of genital tuberculosis. Ten percent of the examined cattle originated from collective farms, 30% — from individual farms. Cattle from collective farms affected with genital tuberculosis reacted positively to the intradermal tuberculin test: The infection of the genital organ was endogenous.

The author concludes that the small percentage of genital tuberculosis reported in cattle on the basis of clinical examinations, allergic reactions and few bacteriological tests does not reflect the actual incidence of genital tuberculosis. Cattle suspected of genital tuberculosis should be carefully examined and confirmed cases should be excluded from breeding.

STANISŁAW GOŁĘBIEWSKI

Inwazja motylicy wątrobowej u zwierząt laboratoryjnych

Z Wojewódzkiego Zakładu Higieny Weterynaryjnej w Łodzi
Kierownik: dr S. GOŁĘBIEWSKI

W dniu 1 listopada 1957 r. w wiwarium W.Z.H.W. w Łodzi znajdowało się: świnek morskich 16 szt. dorosłych i 6 szt. młodych oraz 5 szt. królików dorosłych. W listopadzie stan świnek morskich powiększył się o 5 sztuk młodych. Kondycja zwierząt była dość dobra, żadnych objawów chorobowych nie zauważono, rozmnażanie się świnek przebiegało prawidłowo, upadków nie notowano. Karma zwierząt składała się z siana, buraków czerwonych, marchwi, ziemniaków i owsa. Króliki trzymano w klatkach parami, świnki morskie wspólnie w dwóch większych klatkach. Matki z młodymi wydzielano. W pierwszych dniach listopada 1957 r. zakład otrzymał dla zwierząt laboratoryjnych siano z państwowego gospodarstwa rolnego. Makroskopowo siano nie budziło zastrzeżeń.

Pierwsze upadki świnek morskich wystąpiły na początku grudnia 1957 r., a więc po ok. 30 dniach skarmiania nowo zakupionego siana. Straty świnek morskich w poszczególnych miesiącach przedstawiały się następująco: grudzień — 6 szt. dorosłych, styczeń — 4 szt. dorosłe i 5 szt. młodych, luty — 4 szt. dorosłe i 1 szt. młoda, marzec — 2 szt. dorosłe (do dnia 5.III) i 2 szt. młode, kwiecień — 2 szt. młode. Razem padło 26 świnek morskich, przy życiu pozostała jedna świnka, pochodząca z miotu listopadowego. Upadki wśród świnek wystąpiły wprawdzie u sztuk dorosłych, i trwały od grudnia 1957 r. do lutego 1958 r., tj. 3 miesiące. U młodych inwazja trwała od stycznia do kwietnia 1958 r., tj. 4 miesiące, upadki wystąpiły o 1 miesiąc później niż dorosłych sztuk i inwazja ciągnęła się o 1 miesiąc dłużej. Należy to tłumaczyć tym, że młode w pierwszym okresie życia zjadały małe ilości siana, a tym samym były narażone w mniejszym stopniu na zakażenie się metacerkariami. W dniu 22 lutego 1 świnka poroniła. Upadki królików miały

miejsce w dniach: 10 lutego, 13 lutego, 1 marca, 6 marca, 6 maja 1958 r. Pierwszy królik padł po 2½ miesiącach, a ostatni po przeszło 5 miesiącach od chwili rozpoczęcia skarmiania zakażonego siana, pomimo tego, że ilość podawanej paszy i sposób zadawania były jednakowe.

Siano zakupione w listopadzie 1957 r. zostało zastąpione nowym sianem 1 lutego 1958 r. W dniu 18 marca 1958 r. WZHW zakupił 5 świnek morskich. Świnki nowo zakupione były karmione w ten sam sposób i tymi samymi produktami, co pozostałe przy życiu dawne świnki. Upadków wśród zakupionych świnek nie notowano.

Objawy kliniczne: Przebieg schorzenia u świnek dorosłych w grudniu i u młodych w styczniu, kończący się upadkami zwierząt, miał charakter gwałtowny. Zejście śmiertelne nie było poprzedzone żadnym specjalnym objawem, który mógłby być zauważony przez obsługę. U zwierząt, które przeżyły ten pierwszy okres upadków, w miarę upływu czasu, pojawiały się mniej lub więcej uchwytnie objawy chorobowe. Do objawów stałych należały: zmniejszenie lub utrata apetytu, osowiałość, nastroszenie włosa, zahamowanie pogrubienie świnek, będące wynikiem gromadzenia się w jamie brzusznej przesięku oraz objawy duszności. U królików objawy ograniczały się do zmniejszonego apetytu, osowiałości, nastroszenia włosa, postępującego spadku wagi, wychudzenia, a nawet charłactwa.

Zmiany anatomicopatologiczne: Zmiany anatomicopatologiczne występowały w narządach jamy brzusznej. U świnek stale obserwowano zmiany w wątrobie. Wątroba była powiększona, ciężka, twarda, zbita, o powierzchni nierównej, oporna przy krajaniu,

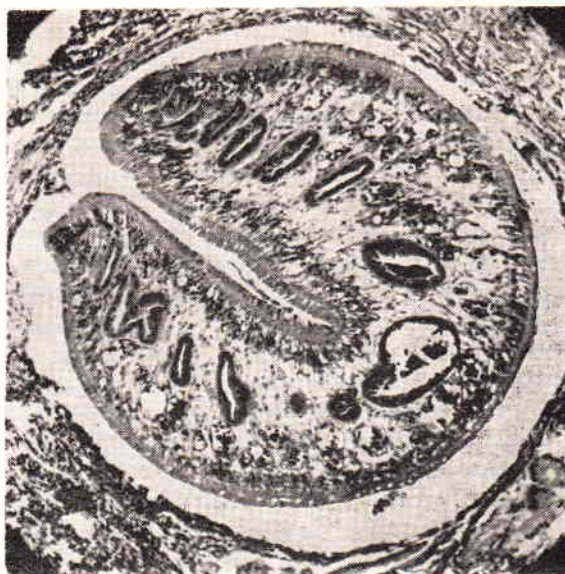
barwy żółto-szarej, rzadziej żółto-szaro-czerwonej o zatartym rysunku zrazików. W niektórych przypadkach procesem chorobowym zajęta była cała wątroba, w innych proces chorobowy obejmował tylko poszczególne płaty. Stwierdzano również ogniska martwicowe w wątrobie, przy czym część tkanki uległa martwicy wyraźnie odgraniczała się barwą i konsystencją od tkanki pozostałej. Wielkość, kształt i umiejscowienie się tych ognisk martwicowych były różne. Obserwowano martwicę 3/4 części jednego płata. Zgrubiała torebka wątroby była pokryta w mniejszym lub większym stopniu nitkami włóknika oraz gęstym, ciągliwym śluzem. Pęcherzyk żółciowy był powiększony, wypełniony zgęstniałą żółcią. Przewody żółciowe wyprowadzające były rozszerzone, zgrubiałe, o węzowatym przebiegu, wypełnione brudno-brązową, ciągliwą śluzową zawartością. Stwierdzano ostry obrzęk śledziony. W takich przypadkach obserwowano kilkukrotne powiększenie śledziony. Waga jej dochodziła do 8 g. (waga normalnej śledziony świnki wynosi ok. 1 g.). Torebka śledziony była gładka, napięta, na przekroju budowa narządu zachowana. Niekiedy w mięszu śledziony występowały duże ogniska martwicowe o kształtach nieregularnych. Kilkakrotnie obserwowano wylewy krwawe pod torebką nerki. Węzły chłonne krezkowe były często powiększone, soczyste, miernie przekrwione. U większości świnek stwierdzano w jamie brzusznej dużą ilość płynu barwy słomkowej ze strzępkami włóknika. U 2 świnek zanotowano ogólną żółtaczkę. W wątrobie poronionych płodów świnki zauważano ogniska martwicowe różnej wielkości i różnych kształtów. Mięsz wątroby był przekrwiony i kruchy.

W przebiegu ostrym choroby zmiany anatopat. występowały jedynie wyraźnie w wątrobie, rzadziej w śledzionie, przy czym nasilenie tych zmian było mniejsze niż w przebiegu przewlekłym. Rozległą marskość wątroby i przerostowy obrzęk śledziony obserwowano u świnek w przypadkach podostrych i przewlekłych choroby.

U królików obraz sekcyjny w ogólnym zarysie podobny był do obrazu sekcyjnego świnek morskich. W szczególności występowało podobieństwo zmian w wątrobie. Śledziona i nerki u królików nie odbiegały od stanu prawidłowego. U dwóch królików stwierdzono liczne wybroczyny w błonie śluzowej żołądka.

Badania histopatologiczne, wycinków zmienionych narządów przeprowadził Zakład Anatomii Patologicznej Instytutu Weterynarii w Puławach. Wynik tych badań brzmi: „W preparatach histologicznych sporządzonych z różnych miejsc wycinka wątroby królika stwierdzono silny rozrost tkanki łącznej okołozrazikowej, prowadzący do zaniku komórek wątrobowych,

oraz obfite nacieki komórkowe, wśród których licznie reprezentowane były eozynocyty. Miejscami, w świetle zapalnie zmienionych przewodów żółciowych stwierdzano obecność pasożytów (przywr). Całość daje obraz marskości wątroby na tle pasożytniczym (*cirrhosis hepatis distomatosa*). W preparatach histologicznych sporządzonych z różnych miejsc wycinka wątroby świnki morskiej stwierdzono podobny obraz zmian. W preparatach z wycinka wątroby płodu świnki morskiej stwierdzono liczne ogniska martwicowe.



Motylica wątrobowa w przewodzie żółciowym wątroby świnki morskiej

Badania bakteriologiczne: Badania bakteriologiczne prowadzono w kierunku wykrycia schorzeń zakaźnych i grzybic. Badaniom poddawano narządy wewnętrzne i węzły chłonne wszystkich padłych świnek morskich i królików, stosując następujące podłoża: agar odżywczy, agar endo, agar wątrobowy z glikozą, agar z krwią, bulion odżywczy, podłoże Tarozzi-Wrzosek. Przeprowadzono również wysiewy na agar Sabouraud, celem ewentualnego wydzielenia grzybków. W nielicznych zaledwie przypadkach z pojedynczych narządów wydzielano niespecyficzną florę bakteryjną, a przede wszystkim pał. okrężnicy i ziarniaki. Surowice krwi świnek i królików badano w odczynie zlepnym w kierunku brucelozy. Uzyskano wyniki ujemne.

Wykonano także badania biologiczne na białych myszach. Myszkom podawano podskórnice: a) zawiesinę narządów wewnętrznych padłych zwierząt, b) 6 dniową hodowlę na pożywce Tarozzi-Wrzosek, c) wyciąg eterowo-alkoholowy z siana, ponadto myszkami skarmiano: a) chorobowo zmienioną wątrobę świnek, b) pocięte siano razem z owsem. Myszkę zakażoną zawiesiną narządów wewnętrznych

padłych zwierząt były usypiane w czasie od 2—5 tygodni od chwili zakażenia, poddawane badaniom sekcyjnym i bakteriocologicznym. Uzyskiwano wyniki ujemne. Również pozostałe badania biologiczne nie dały dodatnich rezultatów. Myszki użyte w doświadczeniu żyły z wyjątkiem 6 myszek na 16 skarmianych wątrobamii padłych świnek. Myszki padły po 12—24 godz. od chwili podania wątroby wśród objawów śpiączki (coma). Sekcja myszek i badanie bakteriologiczne ujemne. Przyczyna upadków tych 6 myszek nie została dokładnie wyjaśniona. Przypuszcza się występowanie jadów w wątrobie motyliczej.

Badania parazytologiczne: Podczas wykonywania sekcji padłych zwierząt przeprowadzono badanie parazytologiczne. We wszystkich wypadkach stwierdzono obecność motylicy wątrobowej (*Fasciola hepatica*) w przewodach żółciowych wątroby. Ilość egzemplarzy jak również stopień rozwoju pasożytów były różne. U 15 padłych świnek morskich liczono znajdujące się w wątrobie pasożyty. Ilość pasożytów wahała się od 1 egzemplarza dojrzałego i 3 młodocianych jednocześnie do 5 dojrzałych i 3 młodocianych. W jednym przypadku stwierdzono w wątrobie świnki młodej zaledwie 3 egzemplarze niedojrzałe motylicy.

W próbach kału obserwowano w każdym przypadku, oprócz jednego, mniej lub więcej liczne jaja motylicy wątrobowej. Jaj motylicy nie znaleziono jedynie w przypadku, w którym w wątrobie padłej świnki stwierdzono obecność tylko form młodocianych.

Omówienie

U świnek morskich i królików W.Z.H.W. w Łodzi stwierdzono śmiertelnie przebiegającą inwazję motylicy wątrobowej (*Fasciola hepatica*). Z 27 świnek morskich znajdujących się w wivarium zakładu padło 26, tj. 96,3%, z 5 królików — padły wszystkie.

Zródłem zakażenia było siano. Badania bakteriologiczne i biologiczne wykluczyły współdział chorób zakaźnych i grzybic. Upadki świnek morskich z reguły następowały nagle. Zmiany anatomo-patologiczne stwierdzano stale w wątrobie w postaci rozległej marskości i ognisk martwicowych oraz często w śledzionie w postaci obrzęku przerostowego. Waga śledziony świnek w niektórych przypadkach

wynosiła 8 g. U wszystkich padłych świnek w przewodach żółciowych wątroby znajdowano motylicy. Ilość egzemplarzy i stopień rozwoju pasożytów były różne.

Przebieg schorzenia u królików był bardziej przewlekły niż u świnek morskich. Klinicznie obserwowano utratę apetytu, osowiałość, spadek wagi, wychudzenie. Zmiany anatomo-patologiczne u padłych królików występowały stale tylko w wątrobie w postaci rozległej marskości i ognisk martwicowych.

СТ. ГОЛЭМБИОВСКИ

ИНВАЗИЯ FASCIOLA HEPATICA У ЛАБОРАТОРНЫХ ЖИВОТНЫХ

Содержание

У морских свинок и кроликов в Воеводском Заведении Ветеринарной Гигиены в городе Лодзи установлено смертельную инвазию *Fasciola hepatica*. Из 27 морских свинок пало 26 (т.е. 96,3%), а из 5 кроликов — все. Соучастие инфекционных и грибковых заболеваний автор исключил на основании негативных результатов бактериологического и биологического исследования. Констатированные у морских свинок анатомопатологические изменения выразались всегда широко распространенным циррозом и некротическими фокусамии печени, а часто также гипертрофическим отеком селезенки. У кроликов анатомопатологические изменения появлялись постоянно в печени в виде цирроза и некротических фокусов.

STANISŁAW GOŁĘBIOWSKI

INVASION OF LIVER FLUKES IN LABORATORY ANIMALS

Summary

An invasion of liver flukes (*Fasciola hepatica*) of a fatal course was found in guinea pigs and rabbits at the District Department of Veterinary Hygiene in Łódź. Out of the total number of 27 guinea pigs, 26 that is 96,3% succumbed to the disease and all 5 rabbits died. Hay proved to be the source of the infection. Bacteriological and biological examinations excluded the participation of infectious diseases and mycoses. Morbid lesions were constantly found in the liver of the guinea pigs in the form of extensive cirrhosis and necrotic foci and frequently in the spleen the lesions occurred in the form of a hyperplastic oedema. Morbid lesions in rabbits were constantly present in the liver in the form of an extensive cirrhosis and necrotic foci.