

go województwa. Równie ważnym celem jest dostarczenie zdrowego mleka dla konsumenta, a szczególnie wrażliwych na zakażenie dzieci. Według bowiem posiadanych danych ani pasteryzacja, ani produkcja mleka sproszkowanego nie daje pewności całkowitego uwolnienia zakażonego mleka od prątków gruźlicy. Stąd też wypływa konieczność wprowadzenia do konsumpcji tylko zdrowego surowca i zdrowego produktu. Obecnie produkowane przez Zakłady Doświadczalne około 1000 l zdrowego mleka dziennie nie znajdują niestety hurtowego odbiorcy dla jego właściwego wykorzystania. Przewidziany wzrost ilości takiego mleka w najbliższych latach skłania już dzisiaj do myśli na przyszłość. Dlatego też w planach inwestycyjnych na rok bieżący przewidziano budowę mleczarni w ZD Swadźm. Umożliwi to ochładzanie i przechowywanie większych ilości mleka i ewentualne jego butelkowanie dla potrzeb rynkowych.

Jednocześnie wszystkie obory Zakładów Doświadczalnych powiązane z zasięgiem działania Stacji Unasieniania Bydła, co przyczyni się wydatnie do wyrównania i podniesienia jakości pogłowia.

Z przedstawionego pokrótce przebiegu kilkuletniej walki z gruźlicą zwierząt w RZD WSR w Poznaniu nasuwają się następujące uwagi:

#### Wnioski

1. Walka z gruźlicą zwierząt w warunkach woj. poznańskiego jest możliwa, mimo znacznego jej rozprzestrzenienia u bydła.

2. Walkę tę należy oprzeć na wychowie zdrowej młodzieży z koniecznością urządzenia dla niej osobnych pomieszczeń, choćby prymitywnych.

3. Podawanie cielęciu siary dodatkowo reagującej matki nie powinno trwać dłużej niż 3 dni, a następnie należy je poić mlekiem pochodzącym od zdrowych krów, lub gotowanym.

4. Niezbędna okresowa tuberkulinizacja pogłowia zwierzęcego i jego kliniczne badania winny być połączone z okresowym badaniem lekarskim obsługi zwierząt.

5. W wypadku niemożności budowy nowej obory lub braku dostatecznej ilości krów zdrowych dla wypełnienia starej dokładnie wydezynfekowanej obory, koniecznym jest oddzielenie szczelnej ścianą i wyznaczenie osobnej obsługi dla części obór o pogłowiu wolnym od gruźlicy i zakażonym.

6. Do pomieszczeń dla zwierząt zdrowych dostęp osób nie zatrudnionych, innych zwierząt i wszelkiego ptactwa jest bezwarunkowo niedopuszczalny.

7. Walka z gruźlicą zwierząt winna być połączona z poprawą ich warunków środowiskowych oraz możliwością korzystania z ruchu na pastwisku lub przynajmniej na pielęgnowanych okólnikach.

8. Walka z gruźlicą winna być połączona z akcją higienizacji wsi polskiej, tak z uwagi na zdrowotność człowieka jak i zwierzęcia, gdyż droga do zdrowia ludzi prowadzi przez zdrowie zwierzęcia i jego zdrowe produkty.

Adres autora: Doc. dr A. Chwojnowski, Poznań, ul. Wojska Polskiego 52.

TADEUSZ ZIOŁO

## Obserwacje histochemiczne nad rozmieszczeniem cholesterolu i witaminy C w korze nadnerczy owiec z marskością wątroby wywołaną motylicą wątrobową

Z Katedry Anatomii Patologicznej Wydz. Wet. WSR w Lublinie  
Kierownik: prof. dr TADEUSZ ŻULIŃSKI

Przy różnych stressowych wpływach na organizm obserwuje się w korze nadnerczy u różnych zwierząt znikanie cholesterolu, kwasu askorbinowego, ciał tłuszczowatych, powiększenie kory nadnerczy. Zmiany te wielu autorów jak *Selye*, *Sayers* i *Sayers*, *Long*, *Popjak*, *Stoner*, *Rubaj*, *Tretjakowa* i inni wiążą z wzmożonym stanem czynnościowym kory nadnerczy, będącym następstwem uczynienia układu przysadkowo-nadnerczowego. Uwzględniając przewagę badań histochemicznych nad morfologicznymi oraz rolę i znaczenie cholesterolu i witaminy C w powstawaniu hormonów korowych, postanowiono przebadać zachowanie się tych dwu składników kory nadnerczy owiec, w przebiegu marskości wątroby, wywołanej motylicą wątrobową.

#### Materiał i metodyka badań

Materiał do badań stanowiły: 1. Nadnercza 20 sztuk owiec, u których stwierdzono marskość wątroby wywołaną motylicą wątrobową, bez zmian ogólnych,

oraz 2. nadnercza 20 sztuk owiec, u których marskość wątroby występowała ze zmianami ogólnymi, jak zanik mięśni, wodobrzusze (ocena mięsa — niezdatne do spożycia).

3. Materiał kontrolny stanowiły nadnercza 30 owiec zdrowych, które nie wykazywały żadnych zmian anatomo-patologicznych. Wycinki do badań histologicznych, zarówno owiec zdrowych, jak i z marskością wątroby pobierano z części pośrodkowych nadnerczy, w 10 minut po uboju. Owce zostały poddane ubojowi przez skrwawienie (przecięcie naczyń szyi) w Lubelskich Zakładach Mięsnych.

W celu wykazania ciał dwułamnych stosowano 0,5% do 1% roztwór digitoniny w 35% i 85% alkoholu, jak również 0,25% do 1% wodny roztwór digitoniny wg metody Benneta, a stosowanej przez Stokoe. Dobre wyniki otrzymano używając 0,5% do 1% wodnych roztworów digitoniny. *Stokoe* badając nadnercza owiec zdrowych na zawartość ciał dwułamnych używał 0,25% wodnych roztw. digitoniny.

2 g digitoniny rozpuszczono w 1 litrze wody destylowanej. Roztwór podgrzano do temp. 60 do 70°C na okres 1 godziny, następnie oziębiono i pozostawiono na noc w chłodni, po czym filtrowano i odprowadzono na łaźni wodnej do objętości 400 ml, otrzymując 0,5% roztwór digitoniny.

Wycinki nadnerczy pobrano w 10 min. po uboju utrwalono w 10% zobojętnionej formalinie w temp. 37°C w ciągu 24 godz., następnie przez 48 godz. przemywano wielokrotnie wodą destylowaną o tej samej temperaturze. Skrawki przeniesiono na okres 5 dni do wodnego roztworu digitoniny, starając się utrzymać stałą temp. 37°C. Po 5 dniach wycinki nadnerczy przemyto wielokrotnie ciepłą destylowaną wodą i cięto na mikrotomie zamrożeniowym skrawki grubości 20 mikronów. Skrawki umieszczano w syropie z lewulozy lub glicerolu i oglądano pod mikroskopem polaryzacyjnym.

Dla wykazania witaminy C utrwalono wycinki nadnerczy wg metody Giroud Leblonda w modyfikacji Romeisa. Preparaty histologiczne barwiono Lichtgrünem i błękitem metylenowym.


#### Wyniki badań

##### 1. Materiał kontrolny.


Ze względu na ilość i rozmieszczenie podwójnie załamujących światło kryształków w poszczególnych warstwach kory materiał kontrolny podzielono na dwie grupy.

Pierwszą grupę stanowią nadnercza, w których warstwa pasmowata i siatkowata jest bardzo bogata w kryształki podwójnie załamujące światło w porównaniu z warstwą kłębkowatą (fot. 1, 2, 3). Obecność ciał dwulomnych w warstwie kłębkowatej jest znikoma i przedstawia się w postaci drobnych pojedynczych, bardzo rzadko rozsiianych na całej przestrzeni; widocznych dopiero przy dużym powiększeniu. Oglądając preparaty przy dużym powiększeniu można zaobserwować obecność kryształków wewnątrz cytoplazmy komórek oraz w świetle naczyń. Większe skupienia kryształków podwójnie załamujących światło występują stosunkowo rzadko i można je stwierdzić pod torebką nadnerczy. Widoczne duże skupienia kryształków na zewnętrznej stronie torebki pochodzą najprawdopodobniej z tłuszczu okołotorebkowego.

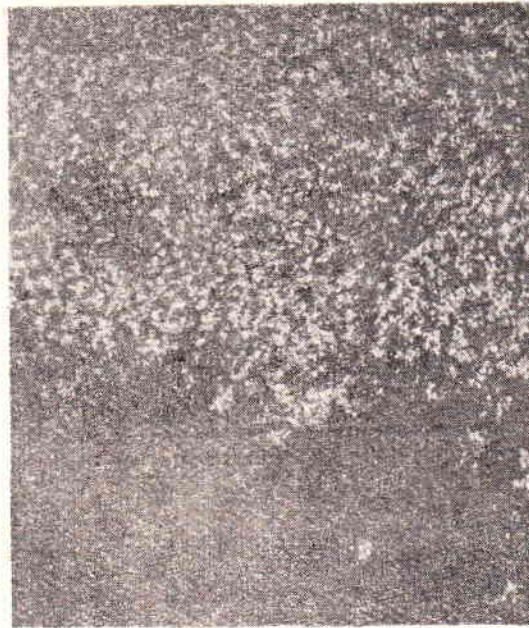Na pograniczu warstwy kłębkowatej i pasmowatej stwierdza się wąską przestrzeń optycznie nieczynną, w której nie stwierdza się kryształków dwulomnych co znajduje swój wyraz (fot. 1) w po-



Mikrofot. 1. Kora nadnerczy owcy zdrowej. Warstwa kłębkowata zawiera bardzo małe ilości drobnych kryształków podwójnie załamujących światło. Duże ich ilości widoczne w warstwie pasmowatej. Widoczna warstwa pośrednia jako ciemno-szare pasmo. Mikroskop polaryzacyjny pow. ok. 70 x.



Mikrofot. 2. Kora nadnerczy owcy zdrowej. W warstwie pasmowatej widoczne różnej wielkości zespoły kryształków. Mikroskop polaryzacyjny pow. ok. 70 x.



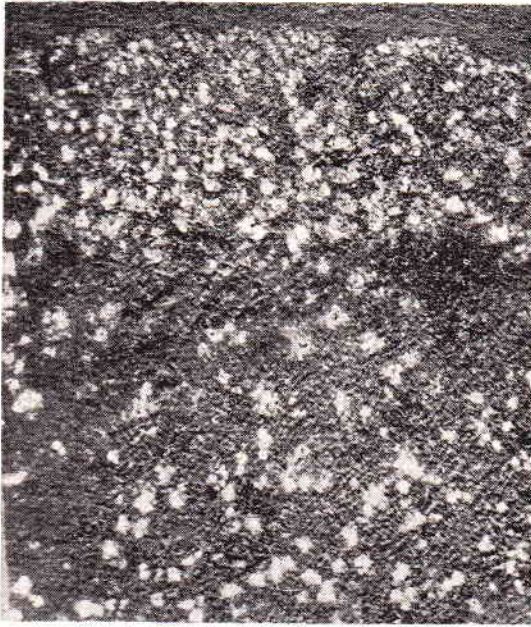Mikrofot. 3. Kora nadnerczy owcy zdrowej. Warstwa siatkowata od strony substancji rdzennej usiana gęsto drobnymi zespołami kryształków podwójnie załamujących światło. Mikroskop polaryzacyjny pow. ok. 70 x.

ści ciemnego pasa. Ta optycznie nieczynna strefa odpowiada ściśle sudanofobnej strefie kory nadnerczy szczura, jako warstwa pośrednia, która została zaobserwowana przez Nicadera (cyt. wg Stokoe).

Warstwa pasmowata jest najbardziej optycznie czynną strefą kory nadnerczy, w której stwierdza się obecność wielkich, różnej wielkości, o wyglądzie chropowatym zespołów kryształków rozsiianych na całej przestrzeni (fot. 2). Niezależnie od tych wielkich i w wysokim stopniu podwójnie załamujących światło kryształków stwierdza się małe, delikatne pojedyncze kryształki umiejscowione w cytoplazmie lub w świetle włócniczek podobnie jak to już obserwowano w warstwie kłębkowatej. Ciała dwulomne warstwy pasmowatej bez wyraźnej granicy przechodzą w warstwę siatkowatą. Ustalenie granicy między warstwą pasmowatą a siatkowatą w mikroskopie polaryzacyjnym jest trudne. W warstwie siatkowatej, a szczególnie w jej przyrdzennej części

kryształki podwójnie załamujące światło są gęsto, mniej więcej równomiernie rozsiiane, w postaci drobnych zespołów na całej przestrzeni (fot. 3).

Drugą grupę stanowią nadnercza, w których stwierdzono bardzo dużą ilość kryształków podwójnie załamujących światło w dużych skupieniach we wszystkich warstwach kory nadnerczy (fot. 4, 5). Ilość i wielkość tych skupień zwiększa się idąc z obwodu do wnętrza nadnerczy. W warstwie kłębkowatej stwierdza się duże zespoły kryształków, mniej więcej równomiernie rozsiianych na całej przestrzeni. Stwierdza się również gęsto usiane drobne, pojedyncze kryształki umiejscowione w cytoplazmie komórek. Warstwę kłębkowatą od pasmowatej odziera słabo zaznaczona warstwa pośrednia. Niekiedy stwierdza się w niej pojedyncze lub skupione kryształki.



Mikrofol. 4. Kora nadnerczy owcy zdrowej. W warstwie kłębkowatej i pasmowatej widoczne duże zespoły kryształków podwójnie załamujących światło. Widoczna warstwa pośrednia jako ciemno szare pasmo. Mikroskop polaryzacyjny pow. ok. 70 x.

Warstwa pasmowata tej grupy, pod względem rozmieszczenia, wielkości i ilości kryształków podwójnie załamujących światło, odpowiada warstwie pasmowatej grupy pierwszej. Natomiast rozmieszczenie ciał dwulomnych w warstwie siatkowatej, w porównaniu z grupą pierwszą jest wręcz odwrotne. Stwierdza się tu bowiem duże, nieregularne, z wejrzenia chropowate, silnie błyszczące zespoły kryształków, rzadko rozsiiane w przyrdzennej części warstwy siatkowatej (fot. 5). To tak krańcowo różne rozmieszczenie ciał dwulomnych nasuwa logiczny wniosek, że funkcjonalny stan czynnościowy komórek tej warstwy jest jakościowo, jak i ilościowo różny. Stokoe badając nadnercza owiec zdrowych na zawartość ciał dwulomnych obserwuje w warstwie siatkowatej duże kryształy wypełniające całą komórkę i w takich wypadkach nie może dostrzec jądra komórkowego, na podstawie czego przypuszcza, że są to komórki obumarłe lub w ostatnich stadiach starości.

W warstwie rdzennej w pięciu przypadkach stwierdza się drobne pojedyncze, względnie w niewielkich skupieniach kryształki podwójnie załamujące światło mniej więcej równomiernie rozsiiane na całej przestrzeni (fot. 5). Zjawisko to stwierdza się w tych przypadkach, w których ciała dwulomne występują we wszystkich warstwach kory.

Wyniki badań rozmieszczenia witaminy C w nadnerczach owiec przy użyciu metody Giroud Leblonda



Mikrofol. 5. Kora nadnerczy owcy zdrowej. W warstwie siatkowatej widoczne duże nieregularne zespoły kryształków podwójnie załamujących światło. Na zdjęciu widoczna również warstwa rdzenna usiana licznymi drobnymi kryształkami podwójnie załamującymi światło. Mikroskop polaryzacyjny pow. ok. 70 x.

pokrywają się w zasadzie z obserwacjami jakie uzyskali Wawrzyniak i Rubaj badając nadnercza świń zdrowych. Mianowicie stwierdza się czarne ziarnistości srebra w komórkach, poza komórkowo, jak również w świetle naczyń. W warstwie kłębkowatej czarne ziarnistości występują w miernych ilościach. Są one stosunkowo małe, przeważnie występują pojedynczo, rzadziej tworzą niewielkie skupienia w pobliżu jąder komórkowych. Stwierdza się je również w torebce włóknistej, szczególnie w środkowych jej partiach. Znaczny wzrost czarnych ziarnistości obserwuje się w warstwie pasmowatej. Ilość ich zwiększa się w kierunku warstwy siatkowatej. Ziarenka srebra, o różnej wielkości są dość gęsto usiane w całej plazmie komórek, wielokrotnie tworząc gęste skupienia wokół jąder komórkowych. Stwierdza się również komórki, w których plazma jest zupełnie wypełniona dużą ilością czarnych ziarnistości (fot. 11).

Warstwa siatkowata zareagowała również bardzo intensywnie w próbie na witaminę C. Zdecydowana większość komórek zawiera bardzo dużą ilość czarnych ziarnistości wypełniających szczególnie całą plazmę, szczególnie w pobliżu warstwy rdzennej. Drobne ziarenka srebra stwierdza się w ścianie i w świetle naczyń.

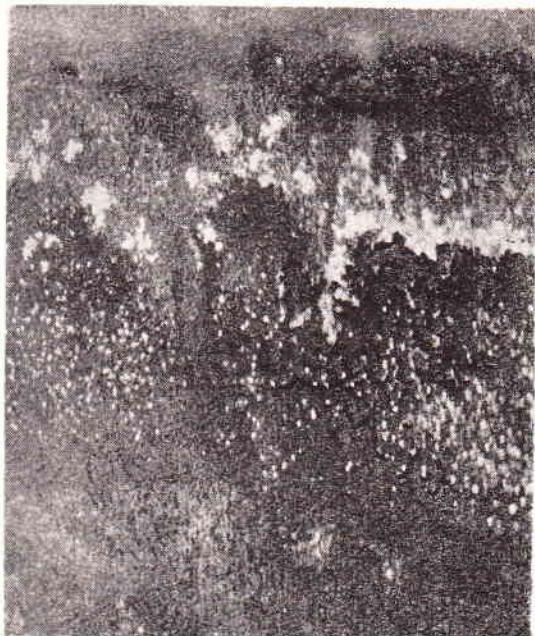Substancja rdzenna pod względem zawartości ziarenek srebra wykazuje znacznie większe wahania, aniżeli substancja korowa. W większości przypadków stwierdza się obfite ilości czarnych ziarnistości w plazmie komórek, wokół naczyń, jak również w świetle naczyń, niekiedy tak duże, że robi to wrażenie złożeń, ostro odcinających się od pozostałej tkanki. Stwierdza się również w mniejszej ilości przypadków mierne nagromadzenie czarnych ziarnistości w komórkach, względnie są one w małych ilościach, rzadziej spotyka się zespoły komórek, w których nie stwierdza się ziarenek srebra.

Grupa II. Owce z marskością wątroby, wywołaną motylicą wątrobową bez zmian ogólnych.

W badanych preparatach w świetle spolaryzowanym u owiec z marskością wątroby, wywołaną motylicą wątrobową, bez zmian ogólnych stwierdza się wyraźne zmniejszenie ilości kryształków podwójnie załamujących światło, w porównaniu z materiałem kontrolnym. Zmniejszenie to dotyczy przede wszyst-

kim warstwy pasmowatej. Mianowicie stwierdza się tu pojedyncze drobne kryształki w zewnętrznej części warstwy pasmowatej, zlokalizowane przeważnie w plazmie komórkowej, jak również w świetle naczyń włosowatych. Środkowa część, część warstwy pasmowatej nie zawiera ciał dwułamnych, względnie stwierdza się je sporadycznie, jako pojedyncze drobne kryształki (fot. 6).

Warstwa kłębkowata zawiera duże nieregularne zespoły kryształków podwójnie załamujących światło, zlokalizowane na granicy z warstwą pasmowatą, przez co ostro odcina się od warstwy pasmowatej (fot. 6). W środkowej i podtorebkowej części war-



Mikrofot. 6. Kora nadnerczy owcy z marskością wątroby. W warstwie kłębkowatej widoczne duże nieregularne rzadko rozrzucone zespoły kryształków podwójnie załamujących światło. Zewnętrzna część warstwy pasmowatej usiana pojedynczymi drobnymi kryształkami. Mikroskop polaryzacyjny pow. ok. 70 x.

stwy kłębkowatej zauważa się przy dużym powiększeniu pojedyncze, drobne, rzadko rozrzucone kryształki, umiejscowione szczególnie w plazmie komórek. Obserwując rozmieszczenie ciał dwułamnych w warstwie kłębkowatej i pasmowatej nadnerczy owiec z marskością wątroby i porównując z rozmieszczeniem w nadnerczach owiec kontrolnych stwierdza się wzrost ilości ciał dwułamnych w warstwie kłębkowatej, a znikanie ich w warstwie pasmowatej.

Warstwa siatkowata zawiera ciała dwułamne w postaci drobnych zespołów kryształków mniej więcej równomiernie rozszaniach na całej przestrzeni (fot. 7), podobnie jak w warstwie siatkowatej pierwszej grupy kontrolnej. Ilość ciał dwułamnych przy przejściu z warstwy siatkowatej do pasmowatej stopniowo zmniejsza się, aż do pojedynczych drobnych kryształków w warstwie pasmowatej, przez co trudna jest do ustalenia granica między obu warstwami. Widoczna jest natomiast ostra granica między warstwą siatkowatą a substancją rdzenną.

Reakcja srebrna na wykazanie witaminy C tej grupy wypadła bardzo wyraźnie. W warstwie kłębkowatej i siatkowatej w porównaniu z grupą kontrolną, różnic nie stwierdza się. Natomiast w warstwie pasmowatej można zaobserwować nieznaczne zmniejszenie się ilości czarnych ziarnistości srebra. Mianowicie nie stwierdza się tu komórek, w których czarne ziarnistości występowałyby wokół jąder komórkowych. Przeważają komórki, w których czarne ziarnistości są w plazmie rozrzucone pojedynczo.




Mikrofot. 7. Kora nadnerczy owcy z marskością wątroby. Warstwa siatkowata usiana gęsto kryształkami dwułamnymi. Widoczne stopniowe zmniejszanie się ciał dwułamnych z warstwy siatkowatej do pasmowatej. Warstwa pasmowata w przyrdzennej części zawiera drobne pojedyncze kryształki. Mikroskop polaryzacyjny pow. ok. 70 x.

Grupa III. Owce z marskością wątroby wywołaną motylicą wątrobową ze zmianami ogólnymi.

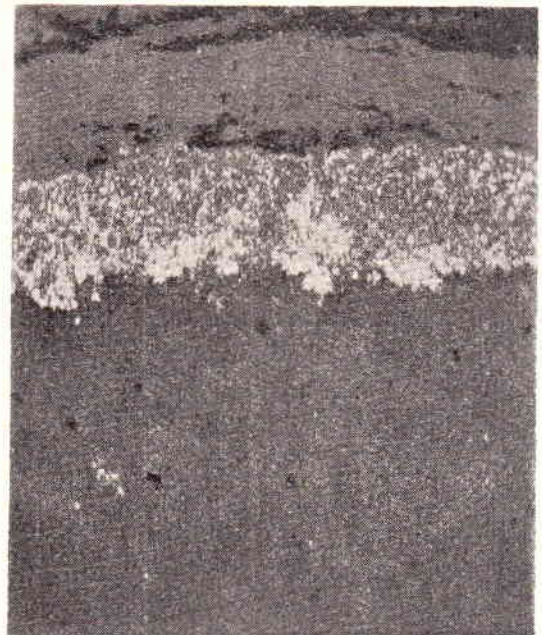
W badanych preparatach nadnerczy owiec w świetle spolaryzowanym tej grupy stwierdza się bardzo wyraźne zmniejszenie ciał dwułamnych w warstwie pasmowatej i siatkowatej, szczególnie u sztuk z daleko posuniętym zanikiem mięśni (wychudzenie dużego stopnia — wycena mięsa jako niezdatne do spożycia). U sztuk, których tuszę mięsną uznano za mniej wartościową ciała dwułamne stwierdza się w zewnętrznej części warstwy pasmowatej w postaci dużych nieregularnych zespołów kryształków rzadko rozrzuconych. W pozostałej części warstwy pasmowatej ciał dwułamnych nie stwierdza się. Na granicy warstwy kłębkowatej i pasmowatej stwierdza się kryształki dwułamne dość gęsto ułożone w postaci wąskiego pasa, przez co wyraźnie odzielają jedną warstwę od drugiej (fot. 8). W warstwie kłębkowatej ciała dwułamne stwierdza się w bardzo małej ilości w postaci pojedynczych, drobnych, rzadko rozrzuconych kryształków. W warstwie siatkowatej stwierdza się wyraźne zmniejszenie ciał dwułamnych. Są one rozrzucone pojedynczo, w postaci małych kryształków (fot. 9).

U sztuk, w których stwierdza się zanik mięśni dużego stopnia (ocena mięsa jako niezdatne do spożycia) ciała dwułamne w warstwie pasmowatej spotyka się sporadycznie. Cała warstwa pasmowata nie zawiera ciał dwułamnych. W warstwie siatkowatej pod względem ilości ciała dwułamne przedstawiają się jak u sztuk, w których tuszę mięsną ocenia się jako mniej wartościową. Dużą ilość ciał dwułamnych stwierdza się natomiast w warstwie kłębkowatej (fot. 10). Cała warstwa kłębkowata jest szczerlnie wypełniona dużą ilością kryształków podwójnie załamujących światło. Na granicy warstwy kłębkowatej i pasmowatej ciała dwułamne układają się gęsto obok siebie, tworząc duże skupienia, przez co ostro znaczą granicę warstwy kłębkowatej.

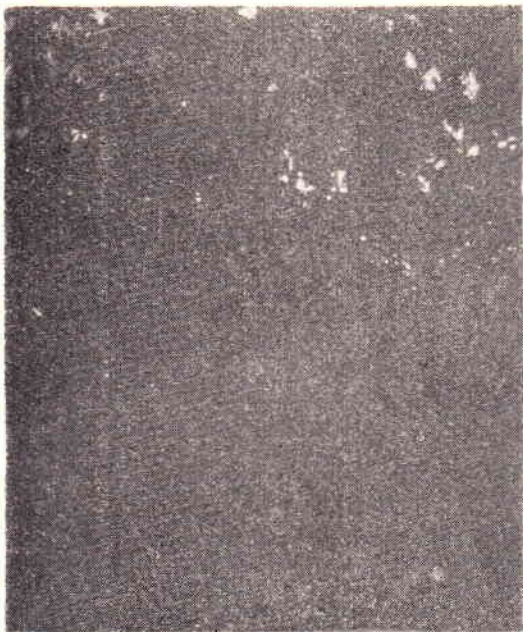We wszystkich przypadkach tej grupy reakcja na witaminę C wypadła dodatnio. W grupie tej zauważa się różnice o znacznej skali rozpiętości w zachowaniu się witaminy C, w porównaniu z nadnerczami owiec kontrolnych (zdrowych). U owiec, któ-



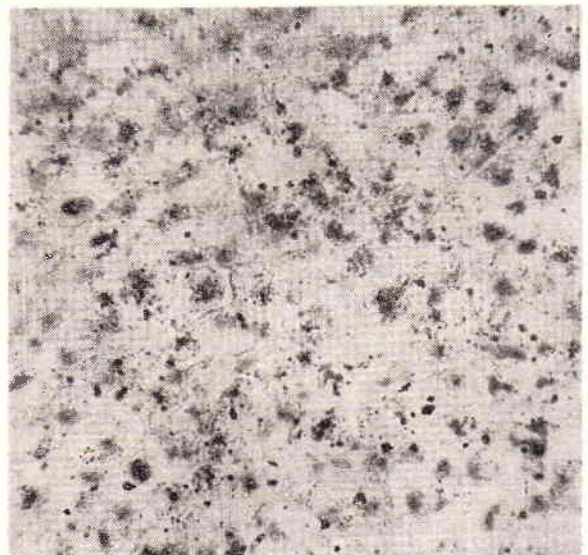
Mikrofot. 8. Kora nadnerczy owcy z marskością wątroby. W zewnętrznej części warstwy pasmowatej widoczne duże zespoły kryształków rzadko rozrzucone. Na granicy warstwy pasmowatej i kłębkowatej widoczny pasmowaty układ ciał dwuosiowych. Mikroskop polaryzacyjny pow. ok. 70 x.



Mikrofot. 10. Kora nadnerczy owcy z marskością wątroby. Warstwa kłębkowata usiana gęsto różnej wielkości zespołami kryształków podwójnie załamujących światło. Warstwa pasmowata ciał dwuosiowych nie zawiera. Mikroskop polaryzacyjny pow. ok. 70 x.



Mikrofot. 9. Kora nadnerczy owcy z marskością wątroby. Warstwa siatkowata na pograniczu z warstwą rdzenną. W warstwie siatkowatej widoczne rzadko rozrzucone różnej wielkości kryształki podwójnie załamujące światło. Mikroskop polaryzacyjny pow. ok. 70 x.

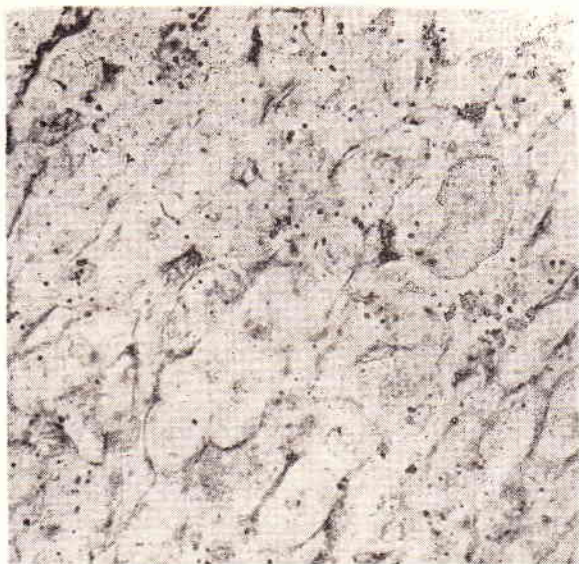


Mikrofot. 11. Kora nadnerczy owcy zdrowej. W warstwie pasmowatej widoczne duże ilości czarnych ziarnistości srebra. Barwienie Lichtgrünem. Pow. Obj. I. 60 x. ok. 6 x. Fot. Jerzy Pacewicz

rych tuszę mięsną uznano za mniej wartościową stwierdza się wyraźne zmniejszenie ilości witaminy C w środkowej i wewnętrznej części warstwy pasmowatej, w mniejszym stopniu w warstwie siatkowatej. W obu tych warstwach nie stwierdza się komórek, w których plazma byłaby wypełniona dużą ilością czarnych ziarnistości. Ziarnistości srebra występują pojedynczo rzadziej skupione w małych ilościach wokół jąder komórkowych. W warstwie kłębkowatej, nie stwierdza się istotnych różnic w rozmieszczeniu witaminy C. Zmniejszenie się ilości witaminy C nasila się u sztuk znacznie wychudzonych (ocena mięsa — niezdatne do spoży-

cia). W całej warstwie pasmowatej czarne ziarnistości srebra są rozmieszczone rzadko — występują pojedynczo (fot. 12). Zmniejszenie się ilości czarnych ziarenek srebra nasila się w kierunku warstwy siatkowatej. Podobnie duże zmniejszenie się ilości ziarenek srebra stwierdza się w warstwie siatkowatej, szczególnie na pograniczu z warstwą pasmowatą. Spotyka się tu komórki, w których brak jest ziarenek srebra, czego nie widzi się w przyrdzennej części warstwy siatkowatej. W warstwie kłębkowatej nie zauważa się specjalnych różnic w porównaniu ze zwierzętami kontrolnymi.

W substancji rdzennej stwierdza się większe wahania w ilości witaminy C aniżeli u zwierząt kontrolnych. U sztuk wybitnie wychudzonych stwierdza się małe nagromadzenie czarnych ziarnistości umiejscowionych tak w komórkach, jak i w okolicy rozszerzeń naczyńiowych.



Mikrofot. 12. Kora nadnerczy owcy z marskością wątroby. W warstwie pasmowatej czarne ziarnistości srebra występują w bardzo małej ilości. Pow. Obj. I. 60. x ok. 6 x.  
 Fot. Jerzy Pacewicz

#### Omówienie wyników badań

Analizując otrzymane wyniki badań nadnerczy owiec kontrolnych z nadnerczami owiec z marskością wątroby o różnym stopniu nasilenia wywołanej motylicą wątrobową, należy stwierdzić, że różnice w zawartości ilości ciał podwójnie załamujących światło i witaminy C są wyraźne i dotyczą warstwy pasmowatej i siatkowatej. U zwierząt z marskością wątroby stwierdza się zmniejszenie ilości ciał dwułamnych i witaminy C. Zmniejszenie się ilości ciał dwułamnych i witaminy C obserwuje się w miarę nasilenia się stanu marskości wątroby.

Wyniki badań dotyczące zwierząt kontrolnych ze względu na różne rozmieszczenie ciał dwułamnych podzielono na dwie grupy.

Do pierwszej grupy zaliczono preparaty, gdzie ciała dwułamne występują w dużych ilościach w warstwie pasmowatej i siatkowatej, w drugiej grupie stwierdza się je we wszystkich warstwach kory nadnerczy.

Stokoe badając nadnercza owiec zdrowych na zawartość ciał podwójnie załamujących światło stwierdza je w dużych ilościach w warstwie pasmowatej i siatkowatej. Analizując otrzymane wyniki dochodzi do wniosku, że warstwa pasmowata zawiera bardzo dużo ciał podwójnie załamujących światło, z czego wysuwa dalszy wniosek, że warstwa ta jest bogata w gotowy cholesterol. Badania nasze wykazują w połowie badanych przypadków, zaliczanych do grupy pierwszej, analogiczne rozmieszczenie ciał dwułamnych, jak obserwuje Stokoe, natomiast w drugiej połowie przypadków stwierdza się je we wszystkich warstwach kory w dużych ilościach. Co do tej drugiej grupy badanych przypadków należałoby przyjąć, że nie tylko warstwa pasmo-

wata jest bogata w gotowy cholesterol, ale również pozostałe dwie warstwy. Jeżeli przyjmujemy, że cholesterol bierze udział w powstawaniu hormonów kory nadnercza, jak również że wydzielanie się hormonów jest kierowane potrzebami ustroju w zależności od trwale zmieniających się wymagań (Charwat) należy przyjąć, że te dwa rodzaje rozmieszczenia ciał dwułamnych świadczyć mogą o dwou różnych stanach czynności fizjologicznej kory nadnerczy.

W nadnerczach owiec z marskością wątroby wywołanej motylicą wątrobową obserwuje się zmniejszenie się ilości ciał dwułamnych, szczególnie w warstwie pasmowatej, jak również w warstwie siatkowatej. Zmniejszenie się ilości ciał dwułamnych w korze nadnerczy owiec tej grupy wiąże się ściśle ze stanem uszkodzenia miększu wątrobowego. Im marskość wątroby jest bardziej zaawansowana, a co z tym również idzie — wyraźnie są zaznaczone zmiany ogólne (wychudzenie, wodobrzusze, zanik mięśni) tym znikanie ciał podwójnie załamujących światło jest intensywniejsze i obejmuje całą warstwę pasmowatą i siatkowatą. W warstwie kłębkowatej w tych przypadkach stwierdza się zawsze bardzo dużą ilość ciał dwułamnych. Podobnie również przedstawiają się wyniki badań zachowania się w korze nadnerczy witaminy C. U zwierząt kontrolnych duże ilości witaminy C stwierdza się w warstwie pasmowatej i siatkowatej w nieco mniejszej ilości w warstwie kłębkowatej. U zwierząt z marskością wątroby witamina C znika z warstwy pasmowatej i siatkowatej tym więcej im bardziej nasilone są zmiany chorobowe w wątrobie. Nie stwierdza się jednak zupełnego znikania witaminy C tak w warstwie pasmowatej i siatkowatej, jak to obserwuje się w przypadku ciał podwójnie załamujących światło.

Uwzględniając rolę i znaczenie cholesterolu i witaminy C w powstawaniu hormonów korowych należy stwierdzić, że tego rodzaju zmiany, jak znikanie tych ciał z kory nadnerczy owiec z marskością wątroby, przemawia za odmienną, w porównaniu do zdrowych, czynnością wydzielniczą kory nadnerczy.

Z występowania kryształków podwójnie załamujących światło w substancji rdzennej w nielicznych przypadkach u sztuk zdrowych trudno snuć jakiegokolwiek wnioski. Stwierdza się fakt, że kryształki te występują w substancji rdzennej w tych przypadkach, w których stwierdza się je we wszystkich warstwach kory w dużych ilościach. O dużej zawartości cholesterolu rdzeniowego u owcy od 3,45 do 4,60% donosi Leulier i Rivol (cyt. wg Stokoe). W literaturze nie spotkano doniesienia aby cholesterol rdzeniowy mógł występować w formie krystalicznej. Wyjaśnienie tego zagadnienia wymagałoby dalszych chemicznych i histochemicznych badań.

Porównując występowanie witaminy C w substancji rdzennej u sztuk kontrolnych i chorych stwierdza się zmniejszenie ilości witaminy C u sztuk z daleko posuniętymi zmianami w wątrobie.

### Wnioski

1. W korze nadnerczy owiec z marskością wątroby wywołaną motylicą wątrobową stwierdza się zmniejszenie się ilości cholesterolu i witaminy C w warstwie pasmowatej i siatkowatej.

2. Zmniejszenie się cholesterolu idzie zawsze w parze ze zmniejszaniem się ilości witaminy C.

3. Ilość cholesterolu i witaminy C zmniejsza się w miarę nasilania się uszkodzenia mięszu wątrobowego.

4. W miarę znikania cholesterolu z warstwy pasmowatej i siatkowatej zwiększa się jego ilość w warstwie kłębkowatej.

### Piśmiennictwo

- Ber A.: Endokrynologia. Warszawa 1951.
- Bourne G. H.: Cytology and Cell Physiology. Oxford 1951.
- Best i Taylor: Fizjologiczne podstawy postępowania lekarskiego. PZWL Warszawa 1959.
- Charwat J.: Hormony sterydowe. PZWL Warszawa 1953.
- Charwat J.: Wpływ ACTH i hormonów sterolowych na metabolizm. Endokrynologia Polska T. II. 1951.
- Crane and Ingle: Pathologic Changes in Sensitized Rate Exposed to Stress. Endocrinology Nr 4. 1958.
- Dux K.: Teoria Selyego. Postępy Wiedzy Medycznej T. I. 1954.
- Fieser Z. i Fieser M.: Chemia organiczna. PWN Warszawa 1958.
- Gordon M. L.: An Evolution of Afferent Nervus Impulses in the Adrenal Cortical Response to Trauma. Endocrinology Nr 5. 1950.
- Guzek J.: Zachowanie się lipidów nadnerczy w gnilec doświadczalnym. Patologia Polska Nr 1. PZWL Warszawa 1954.
- Guzek J.: Wyłączenie światła dziennego a gruczoly dokrewne (nadnercza). Patologia Polska Nr 3. 1958.
- Grien W.: Pathologisch-anatomische Veränderungen der Nebennieren bei der Schweinepest. Mh. f. Med. z. 24. 1954.
- Grien W.: Nebennieren und Herztod des Schweines. Mh. f. Vet-Med. Nr 24. 1955.
- Homolka J.: Diagnostyka biochemiczna. PZWL Warszawa 1958.
- Jonek J.: Histochemiczne zmiany w nadnerczach królic w czasie sztucznej hibernacji. Folia Morphologica 1959.
- Matthias D.: Das histologische Verhalten der Nebennieren bei der Schweinepest (mit besonder Berücksichtigung der normalen Histologie der Nebennierendes Schweines). Arch. f. exp. Vet-Med. T. VIII z. 2. 1954.
- Matthias D.: Histomorphologie und Dynamik der Nebennieren des Hundes bei der Staupe und Tollwut sowie beim Kollaps. Arch. f. exp. Vet-Med. z. 3. 1957.
- Meiklejohn A. P.: The Physiology and Biochemistry of Ascorbic Acid. Vitamines and Hormones vol. XI. 1953.
- Miętkowski K.: O zmianach sezonowych w gruczolach dokrewnych kretów samców. Folia Morphologica T. III. Nr 4. 1952.
- Manchado O. i Bosque G.: Nebennierende und Elektroschock. II. Das Verhalten der Cholesterin Substanz der Nebennierende bei experimentall ausgelösten Anfall. Acta Anatomica Nr 3. 1959.
- Marchlewski L. i Skarżyski B.: Chemia fizjologiczna. Kraków 1950.
- Niweliński J.: Histochemia gonad białego szczura z wszczepionym cholesterolom. Endokrynologia Polska T. II. 1951.
- Pearse A. G.: Histochemia teoretyczna i stosowana. PZWL Warszawa 1957.
- Perlman P. L.: The Functional Significance of Testis Cholesterol in the Rat Histological Observations on Testis Following Hypophysectomy and experimental Cryptorchidism. Endocrinology Nr 4. 1950.
- Rapacz K.: Histochemiczne badania kory nadnercza przy jej równoczesnym przeroście. Folia Morphologica T. II. 1951.

- Romeis B.: Mikroskopische Technik. München 1948.
  - Rubaj B. i Pinkiewicz E.: Badania nad zachowaniem się witaminy C w nadnerczach oraz elektrolytów i glukozy we krwi przy pomorze świń. Med. Wet. Nr 8. 1959.
  - Rubaj B.: Studia morfologiczne nadnerczy świń pomorowych. Annales UMCS, sectio DD vol. XII. 1. 1957.
  - Stoner H. B. i Green H. N.: Studies on the Role of the Adrenal Cortex in Adenosine Triphosphate Shock. Brit. J. Exp. Path. vol. XXXI. 5. 1950.
  - Stokoe W. M.: Observations on the Distribution of Birefringent Crystals in the Adrenal Gland the Sheep. Brit. Vet. J. vol. 114. 1958.
  - Segaloff A.: The Gradation of Effectiveness and Absorption of Desoxycorticosterone Acetate Pellets by Bilution with cholesterol. Endocrinology Nr 1950.
  - Tretiakowa K. A.: Soderzhanie cholesterolina i askorbinowej kisloty w nadpoczecznikach krysw posle wozdziejstwa jonizujuszczezo izlucenia. Problemy endokrinologii i gormonoterapii Nr 3. 1957.
  - Wawrzyniak M.: Obserwacje cytochemiczne nad rozmieszczeniem witaminy C w przysadce mózgowej tarczycy i nadnerczach świńi domowej. Annales UMCS sectio DD vol. VI. 22. 1952.
  - Weisbecker L.: Probleme des Hypophysen-Nebennieren-densystems. Berlin-Göttingen-Heidelberg 1953.
  - Weller O. i Betge S.: Die Nebennierende beim Alloxandilabetes. Klinische Wochenschrift T. 32. Nr 5/6. 1954.
- Adres autora: Tadeusz Ziolo, Lublin, ul. Wschodnia 9/1a.

Зяло Т — ГИСТОХИМИЧЕСКИЕ ИССЛЕДОВАНИЯ КАСАЮЩИЕСЯ РАЗМЕЩЕНИЯ ХОЛЕСТЕРОЛЯ И ВИТАМИНА „С“ В КОРЕ НАДПОЧЕЧНИКОВ ОВЕЦ С ЦИРРОЗОМ ПЕЧЕНИ ВЫЗВАННЫМ ПЕЧЕНОЧНОЙ ДВУУСТКОЙ.

Автор производил гистохимические исследования размещения холестерина и витамина С в коре надпочечников овец болевших циррозом печени вызванным печеночной двуусткой.

Для контроля проведено исследования надпочечников здоровых овец и установлено, что в 50% случаев холестероль размещался в большом количестве в Zona fasciculata и Zona reticulata, а в остальных случаях — во всех пластах коры. Витамин С выступал в большом количестве в выше упомянутых зонах, а в Zona glomerulosa — в меньшем.

В коре надпочечников овец болевших циррозом вызванным печеночной двуусткой наблюдалось количественное понижение холестероля и витамина С в полосатом и сетчатом пластах Это понижение углубляется соответственно повреждению паренхимы печени.

Одновременно с исчезанием холестероля в полосатом и сетчатом пластах увеличивается его количество в Zona glomerulosa.

Ziolo T. — Histochemical observations on the distribution of cholesterol and vitamin C in the adrenal cortex of sheep suffering from cirrhosis hepatitis caused by fluke disease.

Histochemical studies were conducted on the distribution of cholesterol and vitamin C in the adrenal cortex of sheep suffering from cirrhosis hepatitis caused by fluke disease. In the controls it was found in 50 per cent of the cases that cholesterol was present in large quantities in the zona fascicularis and zona reticularis and in the remaining animals in the whole adrenal cortex. Vitamin C appears in large quantities in the zona fascicularis and zona reticularis, in smaler quantities in the zona glomerulosa. In the adrenal cortex of sheep with cirrhosis hepatitis caused by fluke disease the quantity of cholesterol and vitamin C is decreased in the zona fascicularis and zona reticularis. This decrease of the quantity of cholesterol and vitamin C becomes more evident as the liver parenchyma is more damaged. As the cholesterol disappears from the zona fascicularis and zona reticularis its quantity increases in the zona glomerulosa.