STANISŁAW ŚWIĘCH
Wrocław

Łupież różowy *(Pityriasis rosea)* u świń i jego leczenie

W tuczarni świń we Wrocławiu zauważono u warchlaków zmiany chorobowe na skórze, które nasunęły kierownictwu tuczarni podejrzenia pokrzywkowej formy różycy świń. Po zbadaniu przez lekarza wet. stwierdzono, że jest to rzadkie schorzenie skóry świni zwane łupieżem różowym *(pityriasis rosea)*.

Zmiany chorobowe przedstawiały się w postaci nieregularno-okrągłych czerwono-szarych plam o średnicy 2—5 cm, ograniczonych wałowatym żywoczerwonym wzniesieniem skóry. Wykwity na podbrzuszu, przyśrodkowej powierzchni ud i pośladkach rozprzestrzeniały się i zlewały w jedną ogromną plamę, bardzo wyraźnie odcinającą się od zdrowej skóry wałowatym wzniesieniem.

Kaszubkiewicz *) podaje, że łupież różowy jest „miejscowym nieswoistym zapaleniem skóry właściwej, charakteryzującym się obrzękiem warstwy brodawkowej, rozszerzaniem naczyń krwionośnych oraz obecnością nacieków zapalnych".

Etiologia schorzenia nie jest znana. Nie ma potwierdzenia, że łupież różowy jest schorzeniem grzybicowym, ani dowodu, że jest wywołany zarazkiem przesączalnym.

U świń dotkniętych łupieżem różowym nie stwierdzono żadnych innych zmian klinicznych i apetyt przez cały czas choroby był zachowany.

Według *Kaszubkiewicza* sprawa chorobowa kończy się samoistnym wyleczeniem w ciągu 2—4 tygodni, czego jednak w opisywanym przypadku nie można potwierdzić, bo nawet po 8 tygodniach, zmiany chorobowe na skórze nie zdradzały tendencji do cofania się, wprost przeciwnie, bardzo powoli, ale stale rozszerzały się. Na skutek tego przystąpiono do leczenia.

Jako leku użyto 5% roztworu siarczanu miedzi, którym przy pomocy wacika zmywano 1 raz dzien-

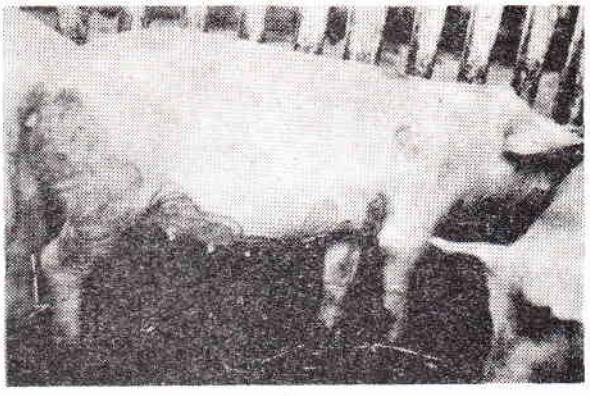

Ogniska łupieżu różowego

nie miejsca na skórze dotknięte schorzeniem. Równocześnie przeprowadzono bardzo dokładne oczyszczanie i odkażanie pomieszczeń dla świń 2% roztworem sody żrącej. Już po tygodniu leczenia zmiany chorobowe na skórze zaczęły ustępować, a po dalszych 2 tygodniach prawie zupełnie znikły.

*) Kaszubkiewicz Cz.: Medycyna Weterynaryjna, 7, 1961.

Adres autora: dr Stanisław Święch, Wrocław 8, ul. Asnyka nr 11.

TADEUSZ MISZTAL
Hrubieszów

Leczenie zakaźnego nieżytu nosa ptaków trypaflawiną

Zakaźny nieżyt nosa ptaków *(Coryza contagiosa avium)* jest przewlekłym i zaraźliwym schorzeniem błon śluzowych nosa, zatok podoczodołowych i worków spojówkowych, wywołanych najczęściej przez *Hemophilus gallinarum*.

Od szeregu lat na terenie pow. hrubieszowskiego spotyka się u kur tę jednostkę chorobową. Występuje ona przeważnie w fermach liczących ponad 100 szt. drobiu. Kury tracą na wadze i przestają się nieść na okres kilku tygodni. Straty gospodarcze są duże, biorąc pod uwagę jeszcze liczne przypadki śmierci, zwłaszcza u młodych ptaków. Względy ekonomiczne skłaniają do tego, by leczenie nie tylko było skuteczne, ale możliwie tanie i mało pracochłonne. Podawanie sulfamidów i antybiotyków jest kosztowne, przemywanie otworów nosowych i worków spojówkowych kwasem bornym lub nadmanganianem potasu uciążliwe.

W początkach kwietnia 1962 r. właściciel fermy drobiu w Kormanowie zgłosił się do lecznicy zwierząt w Hrubieszowie z chorą kurą twierdząc, że podobne objawy wystąpiły u kilkudziesięciu sztuk drobiu w jego fermie. Klinicznie rozpoznano zakaźny nieżyt nosa ptaków, a chorą kurę zawieziono do Zakładu Chorób Małych Zwierząt WSR w Lublinie, gdzie rozpoznanie potwierdzono. Na miejscu w fermie, wśród 150 sztuk drobiu u 81 stwierdzono objawy zakaźnego nieżytu nosa. Chore sztuki oddzielono. 66 sztukom drobiu podawano domięśniowo przez 5 dni po 2 ml dziennie 1% trypaflawinę. 10 sztukom drobiu nie podano żadnych leków. 5 sztukom drobiu podano domięśniowo zawiesinę oksyterracyny w oleju rzepakowym.

Po 7 dniach u kur leczonych 1% trypaflawiną objawy chorobowe ustąpiły. Tylko u 5 szt., u których proces chorobowy był daleko posunięty, nie nastąpiło wyleczenie, jedynie znaczna poprawa. U sztuk nie leczonych nastąpiło znaczne pogorszenie stanu zdrowia i jedna kura padła. Sztuki leczone oksyterracyną wykazywały minimalną poprawę. Po 2 tygodniach po zastosowaniu iniekcji domięśniowych 1% roztworu trypaflawiny objawy zakaźnego nieżytu nosa zupełnie ustąpiły, nawet u sztuk ciężko chorych. Zejść śmiertelnych nie było. Przemywań otworów nosowych ani zatok podoczodołowych nie stosowano.

15 kwietnia 1962 r. zgłoszono o zachorowaniu drobiu w 2 połączonych fermach w Teratynie, liczących około 300 szt. drobiu. Rozpoznano zakaźny nieżyt nosa, co zostało potwierdzone przez WZHW w Lublinie. 25 szt. chorych kur umieszczono w oddzielnym pomieszczeniu. 20 szt. podano domięśniowo 1% roztwór trypaflawiny po 2 ml codziennie przez 7 dni. 5 chorym kurom nie podano żadnych leków. Po 10 dniach u 2 szt. grupy kontrolnej nastąpiło pogorszenie, przy czym 2 sztuki padły. Z 20 kur leczonych u 19 już po 10 dniach zniknęły kliniczne objawy schorzenia. W fermach tych przed zastosowaniem leczenia padło około 20 szt. drobiu w okresie od 1—15.IV.

Z powyżej opisanych przypadków leczenia zakaźnego nieżytu nosa ptaków wynikało by, że trypafla-