

# NOTATY Z PRAKTYKI

WŁODZIMIERZ STĘPIŃSKI

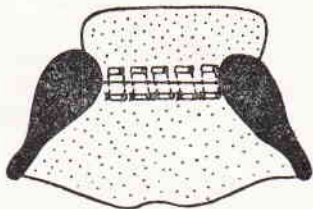
Łowicz

## UWAGI NA TEMAT POSTĘPOWANIA PRZY PRZERWANIU PRZEGRODY NOSOWEJ U BUHAJA

Istnieje szereg nie zawsze zgodnych poglądów na temat postępowania przy przerwaniu przegrody nosowej u buhajów.

Przypadek własny dotyczy buhaja n.c.b. Zorland, 3 lata, poz. ks. lecz. PZUZ 178, zgłoszonego 10.I.1967 r. z zupełnym przerwaniem przegrody nosowej z dartą raną nozdrzy i silnym krwawieniem. Do zabiegu przystąpiono po około 20 minutach od chwili przerwania, buhaja premedykowano trankwiliną (30 ml domięśniowo) oraz znieczulono nasiętkowo nowokainą. Wprowadzono domięśniowo 2 g oksytetracyliny.

Po wyrównaniu brzegów rany, odległość między przerwanymi krawędziami wynosiła około 1,5 cm. Brzegi zblizono i ranę zszyto szwem materacowym pojedynczym, przy użyciu żyłki nylonowej o średnicy 0,2 mm. Części szwu na zewnątrz błony śluzowej przewleczono przez wyjąłowane rurki plastikowe o średnicy 1,5 mm i długości około 1 cm w sposób podany na rys. 1:



Rys. 1

Użyte rurki zwiększały powierzchnię styku nici ze śluzówką, zapobiegając jej przecięciu po wystąpieniu obrzęku.

Zastosowano dietę, przez tydzień podając tylko siano i wodę. Po dwóch tygodniach zdjęto szwy, stwierdzając wygojenie rany i wzrost brzegów z niewielkim około 0,5 cm rozchyleniem prawego brzegu zszytej rany, przy czym miejsce to ziarninowało i zrosło się w następnych dziesięciu dniach. Dnia 20.II. buhajowi założono kółko nosowe, które bez powikłań utrzymuje się przez cały czas użytkowania buhaja.

Opisany przypadek dotyczy zupełnego przerwania przegrody nosowej. O wiele częściej zdarzają się jednak częściowe przerwania, ubytki bądź odczyny zapalne okolicznych tkanek i przegrody o charakterze ropnym. Procesy te mogą doprowadzić do całkowitego przerwania przegrody.

Celowym wydaje się wówczas postępowanie profilaktyczne, w szczególności:

— szkolenie oborowych na stanowiskach roboczych, z uwzględnieniem prawidłowego prowadzenia, poskramiania i wiązania (nigdy nie należy wiązać za kółko nosowe buhajów),

— codzienna obserwacja buhajów, szczególnie o żywym temperamencie i wczesne rozpoznawanie naderwania czy zapaleń ropnych przegrody nosowej. Należy wówczas zdjąć kółko nosowe oraz stosować leczenie miejscowe.

— przy leczeniu miejscowym stosowano pędzlowanie ubytku biotincturą (Biowet Drwalew), a następnie powlekano maścią tranową. Wyniki były zadawa-

lające. U buhajów nie leczonych miejscowo, a tylko pozostawionych bez kółka nosowego można było założyć kółko nosowe po około 14 dniach, u leczonych po 5—6 dniach.

— należy wymieniać kółka nosowe skorodowane, starte lub nierówne. Kółka takie przecinają śluzówkę, stwarzając bramę wejścia dla drobnoustrojów.

W oparciu o obserwację własnego przypadku można sądzić, że do zabiegu operacyjnego przy przerwaniu przegrody nosowej u buhaja można przystąpić natychmiast, przy czym można zszyć ranę podaną wyżej metodą bez szwów odciażających. Dieta po zabiegu wydaje się być konieczna, przy czym winna wykluczać pasze płynne, półpłynne i pyliste mogące zanieczyścić ranę. W wielu przypadkach można zapobiegać przerwaniu przegrody nosowej u buhajów poprzez prawidłowe ich prowadzenie, poskramianie i wiązanie, wczesne rozpoznawanie naderwania, a następnie leczenie miejscowe po zdjęciu kółka.

Adres autora: lek. wet. Włodzimierz Stępiński, Łowicz, ul. Topolowa 49.

BOGDAN MAJORKOWSKI

Sierpc

## OPERACYJNE ROZWIĄZANIE PODWÓJNEGO SKRĘTU POWIKŁANEGO PERFORACJĄ CIĘŻARNEJ MACICY KROWY

W dniu 20.IV.1968 r. rolnik K. E. doprowadził do PZLZ Sierpc krowę rasy ncb, sześciolatką, u której stwierdzono podwójny skręt macicy i martwy płód w 8 miesiącu ciąży. Krowa od 4 dni nie jadła, wykazując bóle kolkowe, temp. — 40°C, tętno — 82/min., oddech — 21. Zdecydowano się na operację odkręcenia macicy oraz usunięcia martwego płodu drogą cesarskiego cięcia. Podano doustnie 30 g wodnika chloralu rozpuszczonego w 1 l siemienia lnianego oraz dożylnie 15 g wodnika chloralu, rozpuszczonego w 250 ml glukozy 40%. Znieczulono nasiętkowo pole operacyjne 100 ml 5% polokainy.

Po otwarciu jamy brzusznej stwierdzono w ścianie macicy dwie rany perforujące, każda o długości 10 cm. Macica była podwójnie skręcona, o konsystencji kruchej i ścianach rozpulchnionych. Żeby dokonać odkręcenia skrętów, poszerzono cięciem chirurgicznym istniejącą ranę w okolicy krzywizny dużej, o około 25 cm, wydobyto płód i usunięto skręty. Następnie do światła macicy wprowadzono 100 g Mepartaru i przystąpiono do szycia rany dwoma rzędami ciągłych szwów Lemberta, katgutem nr 4. Po zakończeniu szycia podano do mięśnia macicy 90 j. V. hypofizyny.

Po zamknięciu jamy brzusznej zastosowano leczenie przeciwwstrząsowe i przeciwwzakaźniowe, podano dożylnie 500 ml boroglukonianu wapnia, 250 ml 40% glukozy, witaminę C, 20 ml kofeiny oraz 5 mln j. debecyliny — domięśniowo. W ciągu trzech pierwszych dni codziennie płukano macię roztworem Lugola.

Przypadek zakończył się pomyślnie, krowa po 10 dniach oddana została właścicielowi.

Adres autora: lek. wet. Bogdan Majorkowski, Kolonia Staszica 28, p-ta Sierpc, pow. Sierpc.