

FIZJOLOGIA I FIZJOPATOLOGIA

IRMGARDA KOZŁOWSKA, STANISŁAW KOZŁOWSKI
Koszalin

Poziom żelaza, miedzi, sodu, potasu, wapnia i fosforu nieorganicznego w surowicy krwi bydła powiatu koszalińskiego

Mikroelementy i makroelementy odgrywają dużą rolę w organizmie zwierząt (2, 5, 8, 9). Ich niedobór lub nadmiar może spowodować poważne zaburzenia różnych procesów biochemicznych w organizmie i wywołać szereg schorzeń (1, 10, 12). W niektórych rejonach Polski występuje niedobór pierwiastków w glebie, roślinach i u zwierząt (4, 11). O występowaniu niedoborów miedzi i żelaza u bydła w pasie nadmorskim donoszą Ewy i Rys (3). We wcześniejszych badaniach własnych na terenie powiatu koszalińskiego stwierdzono niedobór miedzi i żelaza w surowicy świń z objawami anemii. W związku z tym zaistniała konieczność określenia poziomu niektórych pierwiastków w surowicy innych gatunków zwierząt.

Materiał i metody

Celem niniejszej pracy było określenie poziomu miedzi, żelaza, sodu, potasu, wapnia i fosforu nieorganicznego w surowicy krwi bydła z uwzględnieniem wartości hematologicznych w okresie żywienia alkierzowego. Przebadano w miesiącu marcu 230 sztuk krów pochodzących z obór wolnych od gruźlicy i brucelozy z terenu powiatu koszalińskiego. Większość badanych sztuk była średniej kondycji o średniej wydajności mlecznej. Badanie hematologiczne i biochemiczne wykonano w pracowni biochemicznej ZHW w Koszalinie.

Do badania hematologicznego krew pobierano do próbek z wersenianem sodowym. Ilość krwinek białych i czerwonych w 1 mm³ obliczono w komorze Bürkera. Hematokryt oznaczono metodą mikrohematokrytową stosując mikrokapilary heparynizowane, wirowano przy 12 tys. obrotów przez 3 minuty. Odczytu wartości hematokrytowej dokonano na firmowym czytniku. Hemoglobinę oznaczano metodą Drabkina. Jakościowy obraz krwinek białych obliczono w preparatach sporządzonych z rozmazów krwi i zabarwionych metodą Pappenheima.

Badanie biochemiczne przeprowadzono po odwirowaniu krwi i oddzieleniu surowicy. Poziom fosforu nieorganicznego w surowicy oznaczono metodą Fiske-Subbarowa (6). Wartość ekstynkcji odczytano na spektrofotometrze „Spekol” przy długości fali 660 nm, stosując przystawkę EK i kuwety grubości 1 cm. Wapń oznaczono metodą kompleksometryczną (7). Poziom żelaza w surowicy określono metodą Ramsaya (7). Ekstynkcję badanych prób oznaczono na „Spekolu” przy długości fali 512 nm. Wartość ekstynkcji odczytano z krzywej kalibracyjnej. Zawartość miedzi w surowicy bydła oznaczono metodą Cartwrighta, Jonesa i Wintrobe'a (7) z dwuetylodwutiokarbaminianem sodu przy długości fali 420 nm w kuwetach grubości 0,5 cm. Wartości otrzymanych ekstynkcji odczytano z krzywej kalibracyjnej. Poziom sodu i potasu określono przy pomocy fotometru płomieniowego produkcji Zeiss-Jena. Wyniki otrzymanych badań biochemicznych przedstawiono w tab. 1.

Tab. 1. Poziom miedzi, żelaza, sodu, potasu, wapnia i fosforu nieorganicznego w surowicy krwi bydła

Ilość sztuk badanych	Kierunek badania	Średnie wartości	Granice
230	Cu w gamma %	78,4	53,2—109,8
230	Fe w gamma %	160,4	126,5—215,6
230	Na w mg %	327,9	319,1—341,0
230	K w mg %	20,2	19,1— 21,4
230	Ca w mg %	10,9	10,1— 12,3
230	P nieorg. w mg %	5,8	5,4— 7,1

Wyniki i omówienie

Średnie wartości hematologiczne utrzymują się w granicach normy fizjologicznej. Poziom krwinek czerwonych u badanych sztuk wynosił średnio 5,7 mln w 1 mm³ przy rozpiętości 4,5—7,2 mln w 1 mm³. Zawartość hemoglobiny wynosiła 11,2 g% (9,3—12,6 g%), hematokryt — 35,2% (31,3—38,2%). Ilość krwinek białych wynosiła średnio 8,7 tys. w 1 mm³ przy rozpiętości 5,3—22,0 tys. w 1 mm³. Na 230 przebadanych krów u 38 sztuk (16,5%) poziom leukocytów wynosił 11—22 tys. w 1 mm³. W leukogramie tych sztuk występowała limfocytoza, co wskazuje na możliwość występowania białaczki limfatycznej. Należy zaznaczyć, że bydło było badane kilkakrotnie hematologicznie w ciągu ostatnich lat i część krów zakwalifikowano według klucza Tollego jako podejrzanę o białaczkę lub białaczkowe. Niektóre z tych sztuk w późniejszym okresie wykazywały zmiany kliniczne typowe dla białaczki, co zostało potwierdzone poubojowo. Jakościowy obraz krwinek białych przedstawiał się następująco: średnio eozynofików 4 (0—10), pałeczek 5 (2—13), segmentów 31 (29—41), limfocytów 55 (38—93), monocytów 5 (1—9).

Poziom miedzi w surowicy średnio wynosił 78,4 gamma % (tab. 1). U 87 sztuk (37,8%) stwierdzono obniżony poziom miedzi, przyjmując jako normę fizjologiczną dla miedzi 70—120 gamma % wg Marstona. Poziom żelaza w surowicy u 84 sztuk (36,5%) znajdował się również poniżej normy fizjologicznej, przyjmując normę ustaloną przez Lanza 150—250 gamma %. U 68 krów występował równocześnie obniżony poziom miedzi i żelaza. U kilkunastu sztuk niedobór jednego z pierwiastków istniał

przy równoczesnym poziomie fizjologicznym drugiego. Zawartość sodu, potasu, wapnia i fosforu nieorganicznego u większości sztuk utrzymywała się w granicach normy fizjologicznej (tab. 1). Otrzymane wyniki pokrywają się z wcześniejszymi badaniami innych autorów (3, 11), którzy donoszą o występowaniu hipokupremii z równoczesnym niedoborem żelaza u bydła w północnych rejonach Polski.

Wnioski

1. Na terenie powiatu koszalińskiego w okresie żywienia alkierzowego u 87 krów na 230 przebadanych sztuk stwierdzono hipokupremię, co stanowi 37,8%.

2. U 63 sztuk z hipokupremią występował równocześnie obniżony poziom żelaza w surowicy krwi.

3. Na podstawie wyników badań hematologicznych 38 krów zakwalifikowano wg klucza Tollego jako podejrzanę o białaczkę lub białaczkowe.

Piśmiennictwo

1. Bajturin M.: Veterinarija, Moskwa 7, 25, 1970.
2. Chomyszyn M.: Mikroelementy w produkcji zwierzęcej. PWRiL, Warszawa, 1965.
3. Ewy Z., Ryś R.: Medycyna Wet. 17, 169, 1961.
4. Grabowski K., Rydel S., Szewczyk J., Zalewska E.: Medycyna Wet. 13, 669, 1957.
5. Güntner K.: Vet. med. Nachr. 2, 71, 1970.
6. Homolka J.: Diagnostyka Biochemiczna. PZWL, Warszawa, 1958.
7. Krawczyński J., Osiński T.: Laboratoryjne Metody Diagnostyczne. PZWL, 1967.
8. Maksimow A.: Mikroelementy i ich znaczenie w życiu organizmów. PWRiL, 1954.
9. Payne J., Lech F.: Br. vet. J. 120, 385, 1964.
10. Podbielski T., Gąsiorowski R., Rozynek H.: Medycyna Wet. 22, 541, 1966.
11. Ryś R.: Medycyna Wet. 18, 92, 1960.
12. Staškiewicz G.: Medycyna Wet. 9, 22, 1953.

Adres autora: Irmgarda Kozłowska, Białystok, ul. Zwycięstwa 26a. ZHW.

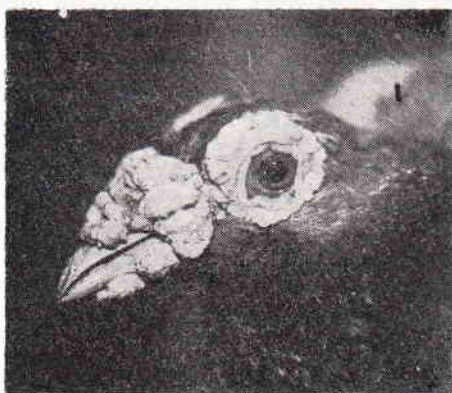
NOTATY Z PRAKTYKI

MATYLDĄ SZCZUDŁOWSKA

NOWOTWÓR PO SKALECZENIU POWIEKI I ROGÓWKI U GOŁĘBIA

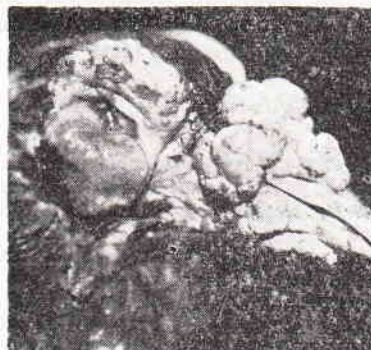Instytut Chorób Niezakaźnych WSR we Wrocławiu
Dyrektor: prof. dr R. BADURA

Gołąb dwuletni, pokaźnej tuszy, uwidocznił z lewej strony (ryc. 1) przedstawił okaz rasy „kanier” z bujnie rozwiniętą woskówką (*ceroma*) w postaci zgrupowań kalafiorowatych narośli, otaczających — jak zwykle u tej rasy — oko i dziób, w trzech czwartych jego długości.



Ryc. 1. Strona zdrowa głowy gołębia

Z prawej strony (ryc. 2) widać zmiany właściwe nowotworzeniu. Dotyczą one dolnej powieki, przykrytej tworem szarym, usadowionym w ubytku jej wolnego brzegu. Nowotwór masą swą ściąga i wywija powiekę (*ectropium*), rozszerza i wydłuża szparę powiekową, przez którą widać w głębi oczodołu zbiełałą rogówkę zanikłej gałki ocznej.



Ryc. 2. Strona chora głowy gołębia

Nowotwór rozwinął się w ciągu pół roku trwającego zapalenia wysiękowego, powstałego w następstwie równoczesnego skaleczenia, z ubytkiem dolnej powieki i rogówki, dziobem, zawistnego o ziarno, współbiesiadnika.

Badanie histopatologiczne określiło twór, usunięty zresztą łatwo i bez powikłań, jako gruczolak, miejscami torbielowaty, bez cech złośliwości (*cystadenoma non malignum post inflammatorium*).

Przypadek jest tym niezwykle, że u ptaków — przeciwnie jak u ssaków — w przebiegu mechanicznego uszkodzenia gałki ocznej z zewnątrz, uszkodzeniu ulega z reguły dolna powieka. U ptactwa domowego jest ona fizjologicznie o wiele bardziej ruchliwa niż powieka górna, częściej więc wysuwa się do dołu na tę część gałki ocznej, która jest widoczna w szparze powiekowej, tym samym prawie ciągle wystawiana jest na urazy. Ponadto jest to jeden przykład więcej, że mechaniczne uszkodzenia oczu u osobników pełnej tuszy zdarzają się o wiele częściej niż u osobników z przeciętnym stanem odżywienia.