

Wnioski

1. Średni czas przeżywania rozrzedzonego nasienia królika w rozrzedzalniku cytrynianowo-żółtkowym z dodatkiem penicyliny i streptomycyny produkcji Polfa jest znacznie krótszy w porównaniu z kontrolą.

2. Porównując wpływ opisanych antybiotyków na przeżywanie plemników w temp. 46,5°C stwierdzono, że szczególnie streptomycyna wykazuje właściwości toksyczne dla nasienia królika.

3. Wydaje się, że przedstawione powyżej dane dają podstawę do zalecenia ostrożności i kontroli przy stosowaniu antybiotyków jako dodatku do nasienia wymienionego gatunku.

Piśmiennictwo

1. Almquist J. O.: J. Dairy Sci. 31, 681, 1948.
2. Dubiel A.: Pol. Arch. wet. 17, 691, 1975.
3. Foote R. H., Salisbury G. W.: J. Dairy Sci. 31, 763, 1948.
4. Kozłowska L., Hoffman-Woźniak K., Jaśkowski L.: Medycyna Wet. 32, 546, 1976.
5. Michelmann H. W., Paufler S. K.: Zuchthyg. 9, 116, 1974.
6. Starnzinger G. F., Maurer R. R., Paufler S. K.: J. Reprod. Fert. 24, 111, 1971.
7. Stewart D. L., Melrose D. R.: Vet. Rec. 63, 609, 1951.
8. Rostanowski K.: Medycyna Wet. 14, 421, 1958.
9. Weitze K. F., Hellemann C., Krause D.: Inter. Congress on Animal Reprod. and Art. Insem. 4, 1100, 1976.

Adres autora: lek. wet. Stanisław Graczyk, Plac Grunwaldzki 49, 50-366 Wrocław.

Грачик С., Дубель А. — Влияние пеницилина и стрептомицина отечественного производства на продолжительность переживания живчиков кролика.

Наблюдения провели на 50 эякулятах, взятых от 10 самцов. Для исследований были использованы прокаинный пенициллин и стрептомицин производства — Polfa. Семя после разрежения цитратно-желточным разбавителем с прибавкой соответствующих антибиотиков подвергалось оценке на основании испытания выживаемости в temp. 46,5°C.

Согласно представленным результатам средняя продолжительность переживания разреженного семени с прибавкой пенициллина и стрептомицина значительно короче по сравнению с контролем. Сравнительное влияние вышеупомянутых антибиотиков на выживаемость живчиков в temp. 46,5°C, следует отметить, что особенно стрептомицин производства Polfa показывает свойства, токсические для семени описанного вида.

Представленные выше данные дают основание для рекомендации осторожности при применении антибиотиков отечественного производства в качестве прибавки к разбавителю семени кролика.

Graczyk S., Dubiel A. — The influence of procainic penicillin and streptomycin produced in Poland on the survival time of rabbit spermatozoons.

The examinations were carried out on 50 ejaculates taken from 10 females. The semen was evaluated on the basis of survival of spermatozoons at 46.5°C after prior their dilution with a citrate-yolk suspension containing the antibiotics. An average time of survival of the spermatozoons with the antibiotics was shorter than that in control. It was found that especially streptomycin possessed some toxic properties on the semen under study. The authors concluded that the use of streptomycin, produced by Polfa, should be applied to these purposes with some caution.

PATOLOGIA I TERAPIA

STANISŁAW KOPER, MAREK MUCHA, JANUSZ KAPIŃSKI, TOMASZ MŁODZIANOWSKI*

Badania radiologiczne krów podejrzanych o urazowe zapalenie czepca i otrzewnej (u.z.c.o.)

Z Instytutu Chorób Niezakaźnych Wydziału Weterynaryjnego AR w Lublinie

Radiodiagnostyka ciał obcych w przedzłodkach u bydła ma od dawna ustaloną wartość kliniczną, a stosowana obecnie technika badania, polegająca na rentgenografii okolicy czepca w pozycji stojącej zwierzęcia jest powszechnie przyjęta (1, 2, 4, 5, 6, 7, 8, 9, 12, 13, 16).

Dostępna w kraju dla potrzeb weterynarii aparatura rentgenowska upoważnia do przedstawienia i spopularyzowania doświadczeń, będących wynikiem kilkuletniego stosowania własnego modelu badania.

Materiał i metody


Opierając się na naszej wcześniejszej publikacji (7) w Zakładzie Radiologii Instytutu Chorób Niezakaźnych AR w Lublinie przyjęto sposób badania, polegający

* PZLZ Garbów.

na wykonywaniu dwu celowanych zdjęć bocznych, z których jedno uwidacznia okolicę czepca, drugie zaś kął przeponowo-sercowy, utworzony przez tylny zarys serca i nadmostkową część łuku przepony. Uwzględnienie w badaniu tylnej części jamy piersiowej daje możliwość różnicowania niektórych innych schorzeń przebiegających u bydła z objawami niestrawności (10, 17). Ponadto pozwala ono stwierdzić obecność perforacji ściany czepca i przepony przez ciało obce z jego możliwymi następstwami jak: zapalenie osierdzia (wczesna postać), ropnie, zagęszczenie mięszu płucnego, płyn w jamach opłucnowych, przepuklina przeponowa i in.

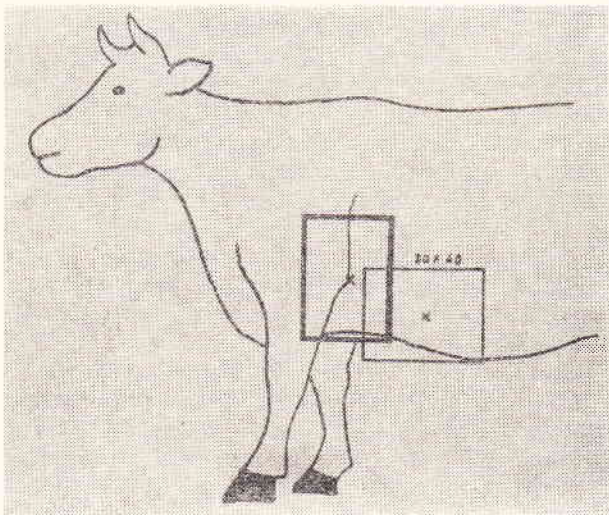
W praktycznym wykonywaniu badania posługiwano się pełnowydajnym aparatem rlg. TUR-D-1001 (prod. NRD) oraz krajowym aparatem Mobilax 200, którego techniczną charakterystykę opisał Polkowski (11). Dla zachowania w czasie ekspozycji pełnych wymogów bhp, badanie przeprowadzano w specjalnie skonstruowanym do prześwietleń dużych zwierząt poskromie (ryc. 1), którego budowa zapewnia pełne unieruchomienie

zwierzęcia i wykonanie zdjęć bez udziału, w miejscu emisji promieni, personelu pomocniczego. Dla zwiększenia możliwości otrzymania dobrych diagnostycznie zdjęć, w poskromie zainstalowano kratkę przeciwrozproszeniową typu Bucky, o podstawowym stopniu wypełnienia (1:7). Kratkę umocowano na pionowej kolumnie, zaopatrzonej w poziome ramię, którego zasięg pozwala na dowolne ustawienie kratki względem badanej okolicy tułowia, tak w płaszczyźnie poziomej, jak i pionowej. Część czołową obudowy kratki zaopatrzone w dwa wystające na zewnątrz uchwyty, dające możliwość zawieszenia łożyska kasety na zewnątrz wspomnianej wyżej obudowy i wykonania zdjęć bez użycia kratki. Podstawę poskromu zaopatrzone ponadto w cztery metalowe kółka, z których tylne osadzone są na poziomych i pionowych łożyskach, co ułatwia zmianę pozycji całego urządzenia w płaszczyźnie poziomej wraz ze zwierzęciem. Czynność ta może być wykonana przez dwie osoby.



Ryc. 1. Poskrom do prześwietlań dużych zwierząt.
a) kratka p. rozproszeniowa

Zdjęcia okolicy czepca wykonywano za pomocą dużego ogniska lampy, techniką promieni twardych, zaś zdjęcia tylnej części klatki piersiowej techniką klasyczną, bez stosowania kratki przeciwrozproszeniowej. Miejsca, w które kierowano promień centralny oraz wymiar kasety i wielkość pola naświetlenia przedstawiono na ryc. 2.



Ryc. 2. Schemat badania

Badanie wg przedstawionego wyżej modelu wykonano u 194 krów z objawami niestrawności, które kierowane były do prześwietlenia na obecność ciał obcych w przedżołądkach przez kliniki Instytutu Chorób Niezakaźnych oraz przez terenowe lecznice dla zwierząt. W zależności od wyników badania, krowy u których stwierdzono c.o. w czepcu kwalifikowane były do zabiegu rumenotomii, względnie do leczenia zachowawczego, przy czym to ostatnie dotyczyło tych zwierząt, u których nie stwierdzono cieniujących ciał obcych w jamie czepca.

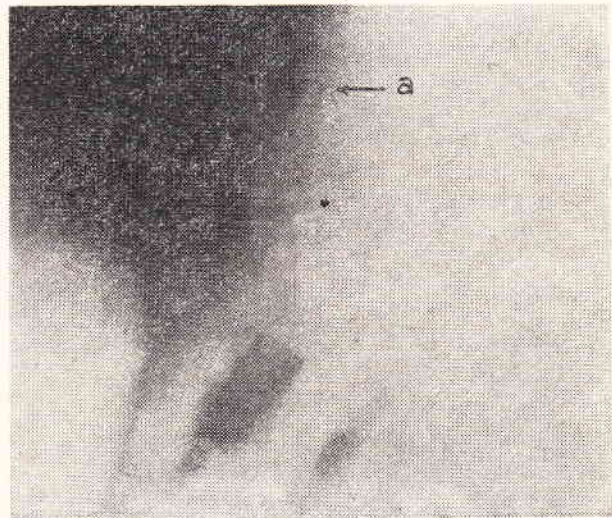
Wyniki

Wyniki przeprowadzonych badań zestawiono w tab. 1, a wybrane przypadki zilustrowano zamieszczonymi w pracy rycinami, wykonanymi metodą fotografowania z negatoskopu zdjęć rentgenowskich.

Tab. 1. Zestawienie wyników badania RTG

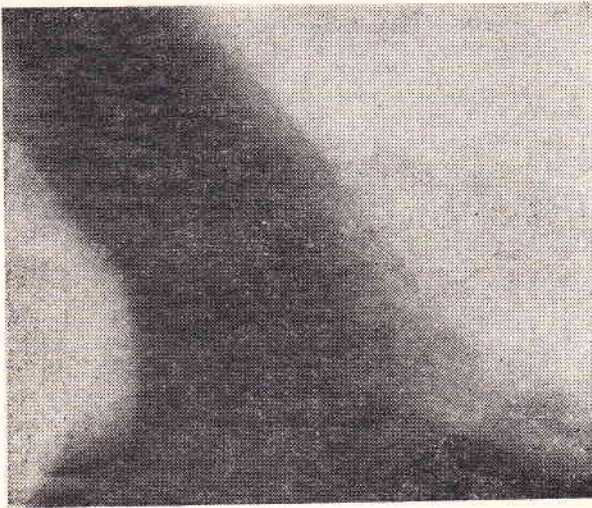
Ogólna liczba badanych zwierząt	Ilość krów z cieniującymi c.o. w czepcu	Ilość krów z zapiaszczeniem w p. żoł.	Ilość krów z objawami rtg. ropni	Ilość krów ze zmianami patol. w narządach kl. p.
194	168 (86,59%)	31 (19,74%)	6 (3,57%)	65 (33,50%)

Radiologiczny obraz okolicy dna czepca uwiadcza zrzęb kostny mostka, mostkowe przyczepy żeber, dolny zarys przepony oraz od przodu zarys mięśnia trójgłowego ramienia wraz z wyrostkiem łokciowym (ryc. 3). Dużego stopnia

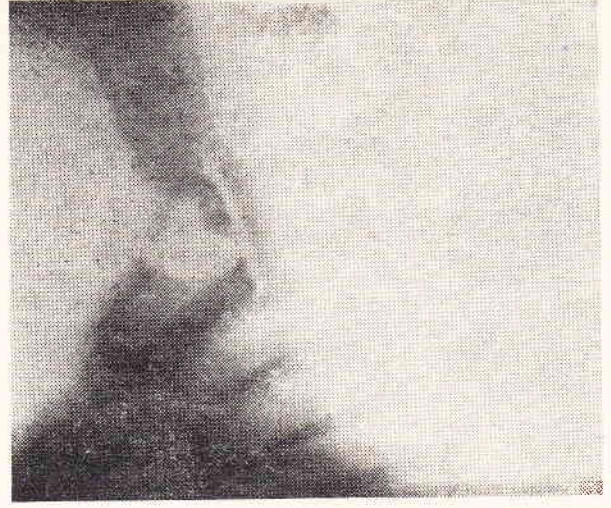

Ryc. 3. Zdjęcie okolicy dna czepca. a) ropień

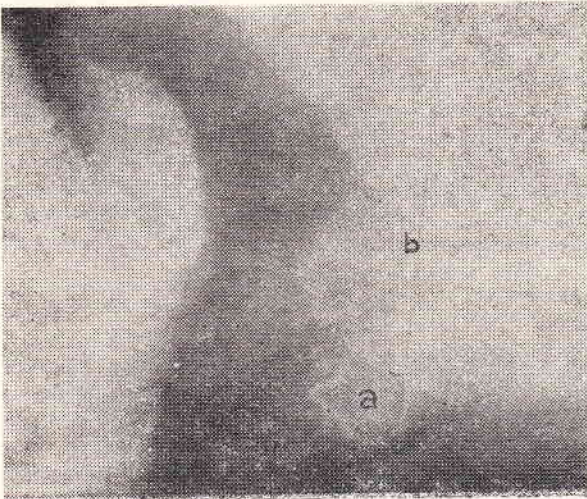
ostrość powierzchni przeponowej czepca uwarunkowana jest m. in. obecnością piasku, który z reguły zalega między fałdami błony śluzowej. Cieniujące ciała obce stwierdzano najczęściej w sąsiedztwie przedniej ściany (ryc. 4) oraz na jej dnie (ryc. 5). Przy obecności znacznej ilości piasku w przedżołądkach oraz trawieńcu, którego poziomy ilustruje ryc. 6 ciała obce nie zawsze były widoczne, mimo że ich obecność była




Ryc. 4. C. O. ostrym końcem tkwiące w ścianie czepca



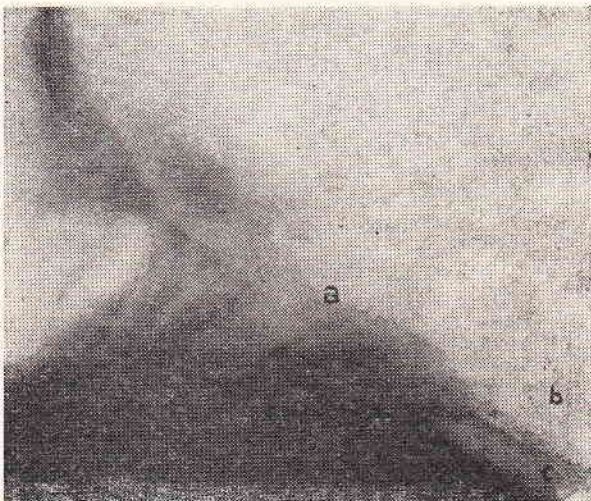
Ryc. 7. Zapiaszczenie jamy czepca oraz perforacja jego ściany przez c. o. Czepiec w I fazie skurczowej



Ryc. 5. Metaliczne ciała obce. a) wolne, b) tkwiące w ścianie czepca



Ryc. 8. Zapiaszczenie jamy czepca z widocznym nad poziomem piasku c. o. (strzałka)



Ryc. 6. Zapiaszczenie czepca (a), przedniego worka żwacza (b), i trawieńca (c)

stwierdzana śródoperacyjnie. Wyjątkiem w przedstawionym opisie były te przypadki, w których stwierdzono perforację ściany czepca przez ciało obce (ryc. 7), względnie jeżeli znajdowało się ono ponad, stwierdzonym w jamie czepca poziomem piasku (ryc. 8). Podkreślić należy, że badanie rentgenowskie okolicy czepca, pozwala również stwierdzić następstwa perforacji ściany czepca w postaci ropni. Ich jama, wypełniona w części gazem, obecnym ponad poziomem zalegającej ropy, uwidacznia się na zdjęciach jako cień negatywny, przy czym nie zawsze w ich sąsiedztwie można było stwierdzić obecność ciała obcego (ryc. 3).

Zamieszczone w tab. 1 liczby wskazują, że ilość dodatnich wyników badania rentgenowskiego w przypadkach niestrawności u bydła wynosi 168 (na 194 badanych), co stanowi 86,59%. Dodać należy, że liczba ta obejmuje również przypadki, w których stwierdzono cieniujące ciała obce (metaliczne c.o. i piasek)

oraz przypadki, w których stwierdzono następstwa ich obecności w postaci ropni i zrostów ściany czepca z otoczeniem.

O mówienie wyników

Przeprowadzone przez nas badania radiologiczne 194 krów z objawami niestrawności, pozwoliły w 168 przypadkach (86,59%) ujawnić w czepcu obecność cieniujących ciał obcych oraz w 31 przypadkach (19,74%) znaczy stopień zapiaszczenia tego narządu. Ten dość wysoki stopień wykrywalności ciał obcych w czepcu, odpowiada podobnym danym opublikowanym przez Dorrensteina (3) i jest znacznie wyższy od liczb zamieszczonych w pracy Rapića i Ilića (14) oraz pracy Schenka (15). Przyjęta przez nas technika zdjęć bocznych okolicy czepca wykonanych w pozycji stojącej zwierzęcia, a rozszerzona o badanie tylnej części klatki piersiowej, pozwala na uzyskanie znacznie większej ilości informacji, wyjaśniających przyczyny objawów niestrawności badanych zwierząt.

Jak wynika z obserwacji poczynionych przez wielu autorów, skala przyczyn powodujących u krów choroby przebiegające z objawami niestrawności jest bardzo duża i obejmuje m. in. schorzenia wielu narządów jamy brzusznej oraz klatki piersiowej, jak również niektóre schorzenia metaboliczne (17). Podkreślić należy, że przydatność diagnostyczna otrzymanych zdjęć, w porównaniu do modelu badania zalecanego przez Rapića i Ilića (14) nie pozwala na określenie w każdym badanym przypadku uszkodzenia czy perforacji ściany czepca przez ciało obce, jak i ujawnić pośrednie dowody jego zrostów z otoczeniem. Perforację ściany czepca można było z całą pewnością stwierdzić tylko w tych przypadkach, w których ciało obce znajdowało się poza zarysem jego ściany (ryc. 7). Nierówny zaś na zdjęciach przednio-dolny zarys czepca, na podstawie śródoperacyjnej weryfikacji, był z reguły powodowany zgrubieniem jego ściany oraz zrostami z przeponą (ryc. 6). Również na podstawie śródoperacyjnej weryfikacji obrazu rentgenowskiego postanowiono kwalifikować te ciała obce jako tkwiące w ścianie czepca, które ostrym końcem przylegały do przedniego zarysu jego ściany, a których pozostały koniec był skośnie skierowany do dna czepca (ryc. 4). Wolne ciała obce znajdowały się z reguły na dnie jamy czepca i często ich obecność zacierana była przez układający się do poziomu piasek (ryc. 8). Te przypadki, przy obecności stwierdzonych klinicznie objawów niestrawności i pozytywnej ocenie prób bólowych, określano jako przypadki pochodzenia urazowego (u.z. c.o.). W nielicznych przypadkach nagromadzenie piasku obejmowało również przedni worek żwacza oraz trawieniec (ryc. 6). Dla celów praktycznych, przyjęto oznaczanie obecności układającego się do poziomu w jamie czepca piasku, jako zapiaszczenie I stopnia, w przednim

worku żwacza II stopnia, zaś w trawieńcu III stopnia. Należy zaznaczyć, że zapiaszczenie przedżołądków i żołądka właściwego, jako jednej z możliwych do wykrycia badaniem rtg. przyczyn niestrawności, nie było podkreślane przez cytowanych w pracy autorów. Z pełnym uzasadnieniem można zatem sądzić, że notowany u badanych krów duży procent zapiaszczenia jest następstwem niewłaściwie przygotowywanej i przechowywanej paszy, a zwłaszcza kiszzonek i wysłodków. Ich znaczne zużycie w skarmianiu bydła, ze względu na obecność dużej liczby cukrowni w granicach dawnego woj. lubelskiego, jest dość powszechne.

Pomijając wyniki i ocenę zmian w narządach klatki piersiowej, które będą przedmiotem oddzielnego doniesienia, należy podkreślić dużą przydatność w tego typu badaniach aparatu krajowego Mobilax 200. Wartości techniczne tego aparatu, zastosowanego do wykrycia ciał obcych u krów z objawami niestrawności, pozwala na otrzymanie dobrych diagnostycznie zdjęć, co upoważnia do zachęcenia lekarzy praktyków do szerszego niż dotąd stosowania tego typu badań w terenowych lecznicach dla zwierząt.

Piśmiennictwo

1. Bodurov N., Bonew K., Simov I.: Nauczni Trudowe na Wisszija Veterinarnomedicinski Institut 14, 129, 1965.
2. Chang D. C.: Ein Beitrag zur Röntgenodiagnostik der traumatischen Reticuloperitonitis des Rindes. Praca dokt. Leipzig 1960.
3. Dorrenstein J.: Een nader onderzoek omtrent de acute indigestie en de reticuloperitonitis traumatica bij het rund. Praca dokt. Utrecht 1971.
4. Empel W.: Rentgenodiagnostyka weterynaryjna, PWRiL 1977.
5. Frederik G. H. und Wintzer H. J.: Dt. tierärztl. Wschr. 15, 406, 1959.
6. Frederik G. H.: Berl. Münch. tierärztl. Wschr. 14, 261, 1960.
7. Koper S., Mucha M., Karpinski J.: Biuletyn V Zjazdu PTNW, Olsztyn 1974.
8. Nagel E.: Zur Problematik der Röntgenographie des Labmagnes erwachsener Rinder. Praca habil. Berlin 1964.
9. Nechvatil M.: Vet. Med. Praga 14, 575, 1969.
10. Pinkiewicz E.: Zeszyty Problemowe Postępów Nauk Rolniczych 165, 29, 1974.
11. Polkowski J.: Życie wet. 46, 265, 1971.
12. Pommer A.: Wien. tierärztl. Mschr. 42, 401, 1955.
13. Puget E., Caxteux A.: Revue Med. vet. 62, 169, 1961.
14. Rapić S., Ilić B.: Vet. Archiv Zagreb, 25, 365, 1955.
15. Schenk R.: Mh. Vet.-Med. 23, 181, 1968.
16. Spurrel F. A., Kernkamp H. C.: J. Am. vet. med. Ass. 89, 79, 1952.
17. Szeliński E.: Zeszyty Problemowe Postępów Nauk Rolniczych 165, 49, 1974.

Adres autora: doc. dr habil. Stanisław Koper, Al. PKWN 30. 20-612 Lublin.

HENNES A. M., CROW S. E.: Leczenie białaczki szpikowej u kotów: opis 4 przypadków. (Treatment of feline myelogenous leukemia: four case report). J. Amer. vet. med. Ass. 171, 262—266, 1977 (3).

Opisane wyniki leczenia białaczki szpikowej u 4 kotów. W trzech przypadkach zdiagnozowano typ neutrofilowy i w jednym typ bazofilowy białaczki. W leczeniu stosowano arabinozyd cytozyny (100 mg/m², podskórnie co 8 godzin 3—4 iniekcje, powtórzenie po 5—9 dniach), cyklofosfamid (50 mg/m², doustnie jeden raz dziennie, przez 4 dni w tygodniu), vinblastin (2 mg/m², dożylnie raz w tygodniu), prednizon (10—20 mg/m², dwa razy dziennie co drugi dzień). Przejściowe polepszenie wystąpiło u dwóch sztuk. Jednakże czas przeżycia mimo leczenia wynosił 31 i 77 dni. U dwóch zwierząt mimo zastosowanego leczenia nie uzyskano żadnej poprawy i zwierzęta padły 16 dnia po rozpoznaniu choroby.

G.