

JERZY ANTYCHOWICZ

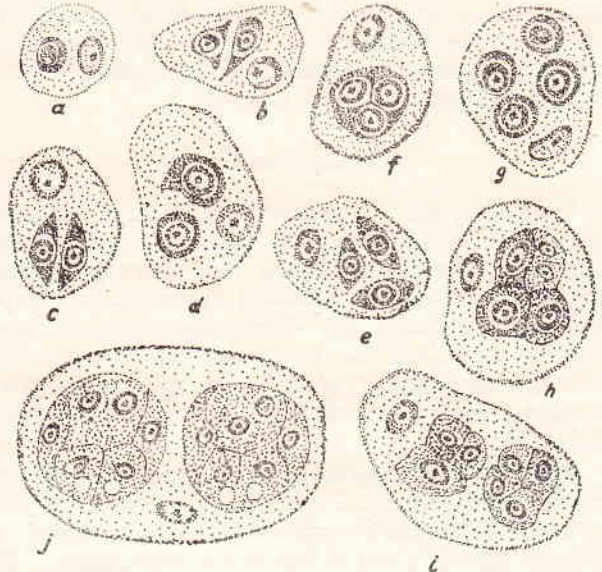
## Sferosporoza nerek karpi

Zakład Badania Chorób Ryb Instytutu Weterynarii, ul. Partyzantów 57, 24-100 Puławy

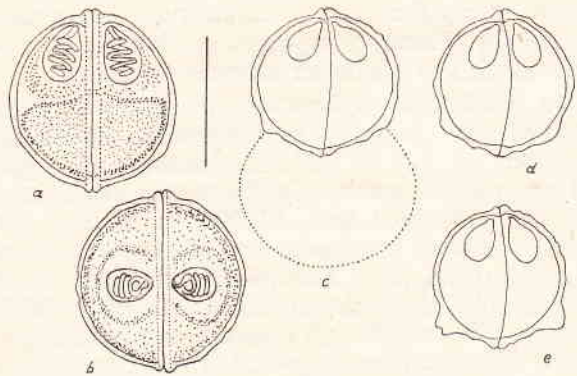
Sferosporoza nerek karpi jest chorobą wydalniczej części tego narządu wywoływaną przez *Sphaerospora angulata* Fujita, 1912 oraz *Sphaerospora renicola* Dykova i Lom, 1982. Molnar (11) stwierdził, że u karpi na Węgrzech występuje często pasożyt nerek *Sphaerospora angulata*. Według Dykovej i Loma (4) opisany przez Molnara (10, 11) pasożyt rodzaju *Sphaerospora* różni się od *Sphaerospora angulata*. Badacze ci uważają, że sferosporozę nerek stwierdzaną na terenie Węgier wywołuje przede wszystkim — nowy specyficzny pasożyt karpia (*Cyprinus carpio*) — *Sphaerospora renicola*; natomiast *Sphaerospora angulata* występuje przede wszystkim u karpia amurskiego (*Cyprinus carpio hematopterus*) oraz u karasia srebrzystego (*Carasius auratus*).

### Etiologia

Stadia wegetatywne *Sphaerospora angulata* i *Sphaerospora renicola* w świeżych preparatach występują w postaci zaokrąglonych, słabo załamujących światło plazmodiów o średnicy około 20  $\mu\text{m}$ , nie wykazujących dostrzegalnych ruchów. Wewnątrz plazmodiów występują nieliczne ziarnistości. Plazmodia przybierają często kształt nieregularny, a w przypadku masowego występowania (na skutek wzajemnego ucisku) przybierają kształt zbliżony do prostokąta. Badacze węgierscy uważają, że forma pasożytnicza występująca w pęcherzu pławnym, opisana po raz pierwszy przez Kovacs — Gayer (8) i określana wstępnie jako pasożyt K, jest przedsporogennym stadium pasożytów rodzaju *Sphaerospora* występujących w nerkach. Według Loma i Dykovej (4) najwcześniejsze stadia pasożyta stwierdzone w świetle kanalika nerkowego posiadają jądro i jedną komórkę sporogenną (ryc. 1). W preparatach histologicznych średnica pasożyta w tym stadium wynosi 4  $\mu\text{m}$ , natomiast w utrwalanych rozmazach 7  $\mu\text{m}$ . W następnym etapie w plazmodium powstają dwie i więcej komórek sporogennych (ryc. 1). W końcowym efekcie powstaje sześć komórek sporogennych, które wraz z otaczającą ją „własną” błoną komórkową tworzą sporoblast. W tym etapie plazmodium nosi nazwę pansporoblastu. W każdym pansporoblastie powstają dwa sporoblasty (ryc. 1), a następnie dwie spory. Zgodnie z danymi zamieszczonym w książce Bychowskiego i wsp. (2) kształt spory *Sphaerospora angulata* wyraźnie odbiega od kulistego. Molnar (10) stwierdził natomiast, że spory są „kanciaste”. Ich długość wynosi około 10  $\mu\text{m}$ , grubość około 7  $\mu\text{m}$  a szerokość około 5  $\mu\text{m}$ . Przedni koniec spory jest szpiczasty, komórki biegunowe są



Ryc. 1. Stadia rozwojowe *Sphaerospora renicola* wg Dykovej i Loma (4): a — komórka macierzysta — plazmodium zawierające jedną komórkę sporogenną; b, c, d — plazmodia zawierające po dwie komórki sporogenne różnego kształtu; e, f — plazmodia zawierające po trzy komórki sporogenne; g — plazmodium zawierające cztery komórki sporogenne; h — plazmodium zawierające pięć komórek sporogennych — wczesny etap sporogonii; i — plazmodium, w którym komórki sporogenne występują w dwóch grupach; j — pansporoblast zawierający dwa sporoblasty



Ryc. 2. Spory *Sphaerospora renicola* wg Dykovej i Loma (4): a — widok z boku, b — widok z góry, c — spora z przejrzystą otoczką w tylnej części, d, e — młode spory z zaznaczonymi guzkami w tylnej części

gruszkowate, niejednakowych rozmiarów. Długość większej komórki wynosi około 5  $\mu\text{m}$ , mniejszej około 4  $\mu\text{m}$ . W tylnym końcu spory występują trzy tępo zakończone wyrostki. Spory *Sphaerospora renicola* (ryc. 2) są kuliste o średnicy około 7,3  $\mu\text{m}$ . W „młodych” sporach uwolnionych podczas utrwalania preparatu z pansporoblastów w tylnej ich części, w każdej z dwu połówek występują dwa guzki. Guzki te zmniejszają się stopniowo wraz z dojrzewaniem spory aż do całkowitego zaniku. Komórki biegunowe spory są jednakowej wielkości — ich długość wynosi około 2  $\mu\text{m}$ .

### Występowanie

*Sphaerospora angulata* występuje przede wszystkim u karpia; poza tym u karasia srebrzystego. Według Molnara (10) inwazję nerek przez *Sphaerospora angulata* stwierdza się najwcześniej u karpia 2<sup>1</sup>/<sub>2</sub>—3 miesięcznych. *Sphaerospora angulata* jest najgroźniejsza dla narybku, ale występuje również u ryb starszych, rzadko jednak stwierdza się ją u karpia powyżej 2 lat życia.

*Sphaerospora angulata* występuje jedynie w nerce wydalniczej. Pasożyta nie stwierdza się natomiast w nerce głowowej (zbudowanej z tkanki limfoidalnej i komórek nadnerczy). W przypadku intensywnej inwazji różne stadia rozwojowe, w tym również i spory, rozmieszczają się zwykle równomiernie we wszystkich kanalikach nerkowych. W niektórych przypadkach 80% kanalików nerkowych jest całkowicie wypełnionych przez pasożyty. Według Molnara (10) pomimo masowej inwazji pasożyty nie uszkadzają ani nabłonka kanalików, ani miąższu (części korowej) nerek, ponieważ występują zewnątrzkomórkowo. W przypadku słabych inwazji, *Sphaerospora angulata* występuje przede wszystkim w początkowych odcinkach kanalików nerkowych, które charakteryzują się szerokim światłem oraz obecnością dobrze rozwiniętych gęstych rzęsek komórkowych. W inwazjach masowych pasożyty stwierdza się ponadto w środkowych i końcowych odcinkach kanalików. Pasożyty występują również w moczowodach i w pęcherzu moczowym karpia.

Do niedawna *Sphaerospora angulata* była stwierdzana jedynie w rejonach Dalekiego Wschodu (5, 13). W 1971 r. Osmanow (12) opisał przypadek inwazji *Sphaerospora angulata* u ryb w Centralnej Azji. W 1980 r. Molnar (10) opisał pierwsze przypadki inwazji *Sphaerospora angulata* u karpia w Europie. Okazało się, że w poszczególnych obiektach hodowli karpia w WRL od 10—15% do 50% ryb i więcej jest zarażonych przez *Sphaerospora angulata*. Brak doniesień o występowaniu tego pasożyta w innych krajach może być spowodowany, zdaniem Molnara (10), błędnym rozpoznaniem sferosporozy jako hoferelelozy. *Sphaerospora angulata* stwierdzona u karpia węgierskich dostała się do WRL prawdo-

podobnie z rybami importowanym z Dalekiego Wschodu.

W 1981 r. Lom i Dykova (9) opisali po raz pierwszy występowanie pasożyta nerek karpia, którego określili jako *Sphaerospora sp.*, a później jako *Sphaerospora renicola*. Wczesne stadia tego pasożyta występują nie tylko w świetle kanalika, ale również wewnątrz komórek, z których zbudowany jest nabłonek wyściełający kanaliki nerkowe. Późniejsze stadia rozwojowe oraz spory występują wyłącznie w świetle kanalika. Lom i Dykova (9) twierdzą, że spory występują tylko wiosną od marca do czerwca. Uważają oni, że „nerkowe” myxozoa, a między innymi *Sphaerospora sp.*, są pospolitymi pasożytami jednorocznych karpia w CSRS. Duże rozprzestrzenienie tych pasożytów można porównać tylko z ekstensywnością inwazji zewnętrznych, jednokomórkowych pasożytów występujących na powłokach zewnętrznych karpia lub też nowego pasożyta osocza krwi opisanego przez Csabę (3). Po dokładnych badaniach narybku i kroczków karpia w 23 obiektach badacze ci stwierdzili obecność *Sphaerospora sp.* aż w 15 obiektach (65% badanych obiektów). Na podstawie późniejszych badań Dykova i Lom (4) nadali temu gatunkowi nową nazwę *Sphaerospora renicola* i stwierdzili jego występowanie w 73% obiektów przy ekstensywności zarażenia od 12% do 100% (4). Zdaniem Loma i Dykovej (9) „nerkowe” myxozoa mogły dostać się do CSRS niedawno; być może występowały już od dłuższego czasu, ale w tak małych ilościach, że były pomijane w rutynowych badaniach ryb. Natomiast w okresie zwiększenia gęstości obsad karpiowych powstały sprzyjające warunki do rozwoju pasożytów *Sphaerospora*, co przyczyniło się do zwiększenia intensywności inwazji i przez to zwróciło uwagę badaczy na te pasożyty. Niektórzy (4) uważają, że *Sphaerospora angulata* występuje jedynie u karpia amurskiego i u karasia srebrzystego, natomiast u karpia pospolitego występuje *Sphaerospora renicola*, która mogła być dotychczas błędnie rozpoznawana jako *Sphaerospora angulata*.

### Patogeneza

Molnar (10) uważa, że patogenność *Sphaerospora angulata* nie jest wyraźna. Zdaniem tego badacza pasożyt ten nie uszkadza bezpośrednio komórek nabłonka kanalików nerkowych, ale zużywając znaczną ilość substancji odżywczych znajdujących się w moczu pierwotnym (które w zdrowych nerkach ulegają ponownej absorpcji) zubaża organizm żywiciela. Oprócz tego nagromadzone pozostałości pasożyta (pozostałe po sporogonii — szczątki pansporoblastów) zatykają końcowe (zwężone) odcinki kanalików nerkowych, powodując powstanie wałeczków szklistych oraz doprowadzają do powstania zmian zwyrodnieniowych. Lom i Dykova (9) w przeciwieństwie do Molnara (10) uważają, że *Sphaerospora renicola* wywiera wyraźne działanie na

organizm karpia pomimo, że nie wywołuje wyraźnych zmian makroskopowych, jak to jest w przypadku np. *Mitraspora cyprini* (1, 6) u karpia srebrzystego. Po zniszczeniu komórek nabłonka kanalików nerkowych pasożyty przedostają się do światła kanalika nerkowego powodując jego zczopowanie (9). Inwazja *Sphaerospora renicola* wpływa więc bezpośrednio ujemnie na zdrowotność karpia, a ponadto powodując osłabienie odporności ryb zwiększa ich podatność na inne choroby. Na uwagę zasługuje fakt, że zapalenie pęcherza pławnego u karpia towarzyszy inwazji pasożytów z rodzaju *Sphaerospora*.

### Zmiany anatomopatologiczne

Zmiany makroskopowe. Według Molnara (10) przy inwazji *Sphaerospora angulata* nerki ryb chorych nie różnią się makroskopowo od nerek ryb zdrowych. Natomiast Lom i Dykova (9) są zdania, że inwazja *Sphaerospora renicola* powoduje nieznaczne powiększenie nerki — jej krańdźce stają się zaokrąglone.

Zmiany mikroskopowe. Według Molnara (10) pomimo masowej inwazji *Sphaerospora angulata* (podczas której pasożyty wypełniają całościowo kanalik nerkowy) nabłonek wyściełający oraz rzeski komórek nabłonkowych pozostają nie zmienione. Niekiedy jedynie w związku z rozszerzeniem kanalika nerkowego obserwuje się spłaszczenie tych komórek wskutek ich rozciągnięcia. Inni autorzy (4) uważają, że zmiany histologiczne dotyczą wyłącznie nerki wydalniczej. W przypadku inwazji *Sphaerospora* najwcześniejsze zmiany patologiczne występują w nabłonku kanalików nerkowych, w których rozwijają się najmłodsze stadia rozwojowe pasożyta (9). Rozrastający się w komórce gospodarza pasożyt powoduje przemieszczenie jej jądra oraz redukcję cytoplazmy do cienkiej warstwy wokół pasożyta. Otaczające pasożyta komórki nabłonkowe wykazują hiperplazję i obrzęk, a następnie ulegają zniekształceniu. Komórki gospodarza zostają następnie zniszczone, a pasożyty przedostają się do kanalika nerkowego. Jeżeli po tym procesie nie dojdzie do całkowitego zniszczenia nabłonka kanalików, pozostałe komórki, które nie były zarażone ulegają przemieszczeniu, tworząc bezładne zgrupowania. Spory powstają zwykle w świetle kanalików. W pewnych okresach liczne plazmodia całkowicie wypełniają światło kanalika nerkowego. Tak masowe inwazje powodują szkliste zwyrodnienie komórek nabłonka oraz ich wakuolizację; niekiedy komórki kanalików ulegają spłaszczeniu przy zaniku ich rzesek, jak również atrofii z towarzyszącym temu zwłóknieniem.

### Rozpoznawanie

W przypadku inwazji pasożytów rodzaju *Sphaerospora* w nerkach stwierdza się duże zgrupowanie pasożytów, w których występują

pansporoblasty oraz młode spory, które są łatwo dostrzegalne w świetle kanalików nerkowych. W świeżych preparatach miążdżonych z nerki widoczne są masy różnokształtnych plazmodiów zawierających połyskujące, „świecące” ziarnistości. W pewnych okresach spory mogą występować równocześnie z wcześniejszymi stadiami rozwojowymi. Jądra pansporoblastów i młodych spor nadają całej masie „ziarnisty” wygląd.

W niektórych przypadkach w nerkach karpia może wystąpić równocześnie inwazja kilku gatunków *Myxozoa* np.: *Sphaerospora renicola*, *Sphaerospora angulata*, *Mitraspora cyprini* i *Myxobolus cyprini*.

*Sphaerospora renicola* różni się od *Sphaerospora angulata* między innymi tym, że tylko pierwsza z nich może tworzyć stadia wewnątrzkomórkowe (7). W świeżo sporządzonych preparatach spory *Sphaerospora renicola* są okrągłe, a komórki biegunowe są jednakowej wielkości; natomiast spory *Sphaerospora angulata* mają charakterystyczny „kanciasty” wygląd, a ich komórki biegunowe są różnej wielkości.

*Mitraspora cyprini* różni się od pasożytów rodzaju *Sphaerospora* tym, że tworzy stosunkowo duże stadia wegetatywne (dochodzące do 60 µm) o nieregularnym kształcie, zawierające liczne, silnie łamiące światło ziarnistości. W jednym plazmodium w przypadku *Mitraspora cyprini* występuje zwykle więcej niż dwa sporoblasty, a spory mają bardzo charakterystyczny wygląd — żłberkowanie na powierzchni oraz szczecinki w tylnej części.

*Myxobolus cyprini* wyraźnie różni się od wyżej wymienionych pasożytów, ponieważ tworzy duże cysty wielkości główki od szpilki, występujące w korowej i rdzeniowej części nerki. Cysty te są skupiskiem plazmodiów, a następnie pansporoblastów oraz spor. Cysty *Myxobolus cyprini* otaczają niekiedy kanalik nerkowy, wewnątrz których występują stadia rozwojowe *Sphaerospora angulata*. Pomimo takiego usytuowania *Myxobolus cyprini* nie powoduje zaburzeń w cyklu rozwojowym *Sphaerospora angulata*.

### Piśmiennictwo

1. Ahmed A. T. A.: Jap. J. med. Sci. Biol. 26, 87, 1973.
2. Bychovsz B. E.: Opredelitel parazitov presnovodnykh ryb SSSR. Wyd. Akademii Nauk ZSSR. Moskwa, Leningrad 1932.
3. Csaba G.: Parasit. Hung. 9, 21, 1976.
4. Dykova I., Lom J.: Z. Parasitenkd. 68, 259, 1982.
5. Fujita T.: Zool. Anzeiger 39, 259, 1912.
6. Hoffman G. L., Mitchell A. J.: Proc. Meeting Am. Soc. Parasitol., San Francisco 1930.
7. Himory G., Molnar K.: Maev. Allatorv. Lap. 27, 358, 1972.
8. Kovacs — Gauer E., Csaba G., Békési L., Bucsek M., Szokolczai I., Molnar K.: Magy. Allatorv. Lap. 37, 406, 1982.
9. Lom J., Dykova I.: Fish pathogens and environment in european polyculture. Szarvas 1981.
10. Molnar K.: J. Fish. Dis. 3, 11, 1980.
11. Molnar K.: Fish diseases. Springer Verlag, Berlin, New York 1980.
12. Osmanov S. C.: Parasites of fish in Uzbekistan, Izdat. FAN, Taskent 1971.
13. Sulman S. S.: Mikrosporidii fauny SSR. Moskwa, Leningrad 1966.

Adres autora: dr Jerzy Antychowicz, ul. 22 Lipca 3/6, 24-100 Puławy