

Powiększenie śledziony u psów: przeгляд 97 przypadków

RAFAŁ SAPIERZYŃSKI, ELŻBIETA MALICKA, WOJCIECH BIELECKI, MARIA KRAWIEC,
BARBARA OSIŃSKA, HANNA SENDECKA, MAŁGORZATA SOBCZAK-FILIPAK

Zakład Patologii Katedry Nauk Klinicznych Wydziału Medycyny Weterynaryjnej SGGW,
ul. Nowoursynowska 159c, 02-766 Warszawa

Sapierzyński R., Malicka E., Bielecki W., Krawiec M., Osińska B., Sendekca H., Sobczak-Filipiak M.

Splenomegaly in dogs: a survey of 97 cases

Summary

The aim of the study was to estimate the prevalence of splenic diseases in dogs. 97 samples of spleen tissues and spleen tumors were obtained during laparotomy in veterinary clinics and send for histopathological evaluation. The medical records were reviewed for sex, breed and age of animals and type of steated splenomegaly (diffuse or nodular). The tissue samples for histopathology were fixed in 10% buffered formalin, embedded in paraffin, sectioned at 5-6 μm , and stained with hematoxylin-eosin method or others if needed. Primary and metastatic tumors of the spleen were the most commonly determined pathology (57% splenic lesions), nonneoplastic ones were more seldom observed. The most common type of splenic tumors was haemangiosarcoma (40% of splenic neoplasms), then spindle cellular sarcomas (24%), lymphomas (16%), more seldom were haemangiomas and metastatic tumors. Hemangiosarcomas were observed most commonly in male German shepherd dogs, 10 years of age. The majority of nonneoplastic lesions determined diffuse or local circulatory disturbances and hematomas, hyperplastic changes were rarely observed. The association between type of splenomegaly and kind of splenic lesions was not determined, but the nodular splenomegaly was more frequently observed in cases of hematomas and neoplasms of endothelial origin.

Keywords: dog, spleen, splenomegaly, haemangiosarcoma

Powiększenie śledziony (splenomegalia) rozlane bądź guzowate u zwierząt domowych, szczególnie u psów zdarza się często (2, 9, 12, 14, 15). Choroby śledziony u ludzi i zwierząt są dość dobrze scharakteryzowane, co związane jest z faktem, że już podstawowe badanie kliniczne (omacywanie jamy brzusznej) pozwala na szybkie stwierdzenie niektórych nieprawidłowości w jej obrębie. Bardzo często leczeniem z wyboru w takich przypadkach jest usunięcie śledziony (splenektomia), a ustalenie ostatecznego rozpoznania zmian i określenie rokowania wymaga przeprowadzenia badania histopatologicznego całego narządu lub jego wycinków. Rozlane powiększenie śledziony jest zazwyczaj spowodowane zastojem krwi, rzadziej czynnym przekrwieniem (szczególnie w przypadku zapaleń ostrych) lub obecnością rozszianych nowotworów pierwotnych lub przerzutowych. Z kolei powiększenie miejscowe – guzowata splenomegalia – bywa wynikiem obecności zarówno procesów nienowotworowych (krwiak, rozrost guzkowy, zawał), jak i nowotworowych (nowotwory łagodne i złośliwe) (2, 4, 7, 14, 15, 17).

Problem powiększenia śledziony w praktyce klinicznej dotyczy w głównej mierze psów, a zdecydowanie rzadziej kotów. W jednym z badań, które obejmowały 150 sekcji zwłok kotów, zmiany w obrębie śledziony inne niż przekrwienie stwierdzono jedynie w 5% przypadków (cyt. 15).

Analiza materiału klinicznego pochodzącego od psów i kotów przedstawiona przez Spanglera i Culbertsona (14, 15) wykazała, że 4,5 razy częściej do badań histopatologicznych przekazywano tkanki pochodzące ze śledziony od psów niż od kotów. Powszechna dostępność technik obrazowania, takich jak badanie RTG, a w szczególności badanie ultrasonograficzne, pozwala na sprecyzowanie charakteru powiększenia śledziony (rozlane czy guzowate), zasięgu zaawansowania zmian, a także określenie, czy proces obejmuje jedynie śledzionie, czy też ma miejsce także w narządach sąsiednich (10). Bardziej zaawansowane techniki badawcze, takie jak tomografia komputerowa, pozwalają nawet w pewnym stopniu na odróżnianie zmian nienowotworowych od nowotworów złośliwych (3).

Badania epidemiologiczne spełniają ważną rolę w naukach medycznych, albowiem pozwalają ocenić, z jakimi problemami zdrowotnymi można się najczęściej spotkać w praktyce klinicznej, zawężają krąg różnicowo-diagnostyczny, przez co umożliwiają szybsze wdrożenie postępowania leczniczego. W przypadku medycyny weterynaryjnej bardzo ważnymi czynnikami branymi pod uwagę w procesie diagnostycznym są: płeć zwierząt, ich wiek i rasa, a niekiedy pochodzenie. Niektóre osobniki ze względu na swoje cechy są bardziej narażone na występowanie pewnych chorób, z kolei u innych występują one rzadziej.

Istotną rolę odgrywa też środowisko, w jakim zwierzę przebywa. Niektóre badania dowiodły, że w pewne jednostki chorobowe są spotykane częściej w pewnych krajach czy rejonach geograficznych niż w innych. Przykładem może być fakt diagnozowania większej liczby mięsaków poszczepiennych u kotów, po wprowadzeniu obowiązku szczepienia tych zwierząt szczepionkami przeciwko wściekliźnie w stanie Pensylwania w USA (5). W wielu krajach wprowadzono przepisy, które mają na celu wyeliminowanie niektórych chorób o charakterze dziedzicznym. Tak jest np. w przypadku badania niektórych ras psów pod kątem występowania u nich cech dysplazji stawów biodrowych czy też badania kardiologicznego ukierunkowanego na wykrywanie cech kardiomiopatii. W krajowym piśmiennictwie brak jest danych odnośnie do rozpowszechnienia wielu chorób u zwierząt, tak więc badania, które ten temat poruszają, wydają się uzasadnione.

Celem przeprowadzonych badań było ustalenie częstości występowania zmian w obrębie śledziony w materiale nadsyłanym do badań histopatologicznych pochodzącym z jamy brzusznej psów i kotów, następnie określenie częstości występowania poszczególnych rodzajów zmian i próba ustalenia, czy poszczególne zmiany wiążą się z rodzajem obserwowanej splenomegalii (rozłana czy ogniskowa).

Materiał i metody

Materiał do badań stanowiły śledziony lub wycinki śledziony, guzy lub wycinki guzów śledziony, usunięte w czasie zabiegu chirurgicznego w lecznicach weterynaryjnych z Warszawy i okolic. Pozyskany materiał pochodził od psów i kotów. Materiał utrwalano w 4% zbuforowanej formalinie, następnie odwadniano i zatapiano w parafinie. Skrawki parafinowe grubości 4 µm barwiono metodą przeglądową hematoksyliną-eozyną, a w razie potrzeby innymi metodami histochemicznymi. Ze skierowania odnotowywano płeć zwierzęcia, wiek, rasę, ponadto opis zaobserwowanych w czasie laparotomii zmian, a w szczególności fakt, czy narząd był jednolicie powiększony, guzowaty, czy zmiana była pojedyncza, czy mnoga oraz czy obserwowano nieprawidłowości w obrębie innych narządów wewnętrznych. Po ustaleniu ostatecznego rozpoznania wszystkie zmiany stwierdzone w badanym materiale podzielono na zmiany nowotworowe i nienowotworowe, ponadto ustalono, czy proces był ogniskowy, czy rozlany (splenomegalia guzowata i rozlana).

Wyniki i omówienie

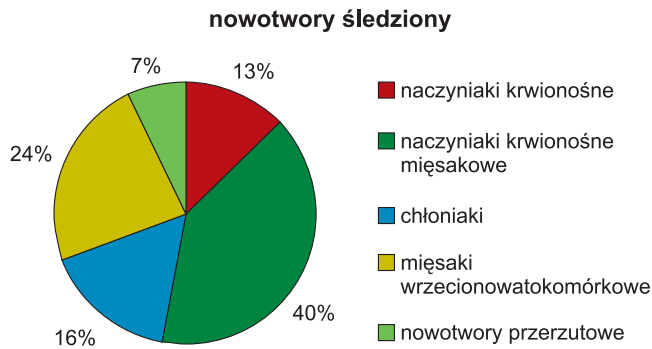
W okresie od lutego 1998 r. do września 2005 r. w Zakładzie Patologii Katedry Nauk Klinicznych SGGW w Warszawie wykonano badania 190 wycinków narządów jamy brzusznej uzyskanych poprzez laparotomię, pochodzących od 179 psów i 11 kotów. W tym materiale 98 (51,5%) próbek stanowiła śledziona bądź jej wycinki oraz guzy śledziony bądź ich wycinki. Tylko w 1 przypadku materiał przesłany do badania pochodził od kota, a w 97 (54% badanych próbek z terenu jamy brzusznej uzyskanych od psów) przypadkach od psów, dlatego też dalszej analizie poddano jedynie materiał uzyskany od psów. Tak wysoki udział wycinków tkanek pochodzących ze śledziony w stosunku do innych narządów jamy brzusznej badanych histopatologicznie jest wynikiem wielu czynników. Najważniejszym z nich jest ten, że splenektomia jest

często metodą z wyboru w przypadku stwierdzenia rozległych zmian w obrębie śledziony. Jest to zabieg stosunkowo prosty i w przypadku niezłośliwych zmian w obrębie narządu rokowanie odnośnie do długotrwałego przeżycia pacjenta jest dobre. Większą częstość dokonywania splenektomii i badań histopatologicznych tkanek śledziony u psów niż u kotów stwierdzali także Spangler i Culbertson (14, 15).

Z badań własnych wynika, że spośród wszystkich obserwowanych zmian w obrębie śledziony przeważały procesy nowotworowe – 57% przypadków. Według danych z piśmiennictwa, zmiany nowotworowe śledziony stwierdzane są dość często, chociaż przeważają procesy nienowotworowe. W badaniach, obejmujących materiał pochodzący od 1480 psów, nowotwory śledziony stanowiły 20% przypadków (14). W cytowanej pracy w wielu przypadkach rozpoznanie stawiano na podstawie badania wycinków śledziony pobranych w trakcie laparotomii diagnostycznej, a w badaniach własnych zdecydowanie częściej materiał pobierano w trakcie splenektomii. W badaniach Day i wsp. (2) oraz grupie psów, u których materiał pozyskiwany był drogą splenektomii, przeanalizowanych przez Spanglera i Culbertsona (14), nowotwory w śledzionie stwierdzano częściej (około 40% przypadków) niż w całej przebadanej populacji zwierząt (bez względu na sposób pozyskania materiału do badań). Całkowitego usunięcia śledziony dokonuje się wtedy, gdy narząd jest w znacznym stopniu zmieniony, co częściej ma miejsce w przebiegu procesów nowotworowych. W przypadku, gdy śledziona jest tylko nieznacznie zmieniona, próbki do badań pobiera się drogą biopsji wycinkowej czy splenektomii częściowej. W badaniach własnych materiał do badań uzyskiwany był głównie drogą splenektomii totalnej i prawdopodobnie to tłumaczy uzyskanie wyższego odsetka zmian nowotworowych w porównaniu do danych piśmiennictwa. Zarówno dane piśmiennictwa, jak i wyniki prezentowanych badań własnych wykazują, że procesy nienowotworowe i nowotwory niezłośliwe łącznie stanowią większość obserwowanych nieprawidłowości i w związku z tym należy zakładać, że w tych przypadkach rokowanie dotyczące przeżycia pacjentów po usunięciu śledziony, będzie dobre.

Średnia wieku psów, od których pozyskano materiał, wynosiła 10 lat, nieco częściej były to samce (62%). Zwierzęta były różnych ras, spośród psów rasowych najczęściej było owczarków niemieckich (22%), rzadziej były to teriery, rotweilery, jamniki i boksery, największą liczbę stanowiły jednak mieszance (25%). Wyniki badań własnych pokrywają się z danymi innych autorów, różnicę stanowić może brak w badaniach własnych labradorów i retrieverów, ras psów, które, jak się wydaje, są predysponowane do występowania nieprawidłowości w obrębie śledziony (2, 14). Częstość występowania poszczególnych nowotworów śledziony przedstawia ryc. 1.

Wśród stwierdzonych nowotworów przeważały guzy złośliwe. Do rozpoznanych zmian niezłośliwych należały naczylniaki krwionośne (*haemangioma*), które to guzy były jedynymi niezłośliwymi nowotworami śledziony w badanym materiale (7 przypadków, 13% wszystkich zmian nowotworowych). Inne niż naczylniaki niezłośliwe nowotwory śledziony stwierdzane są raczej wyjątkowo, z przeglądu piśmiennictwa wynika, że występować mogą tłuszczaki



Ryc. 1. Występowanie poszczególnych nowotworów śledziony u psów

i wyjątkowo *myelolipoma* (guzy zbudowane z tkanki tłuszczowej i ognisk hematopoezy pozaszpikowej) (2, 14). Tak rzadkie rozpowszechnienie niezłośliwych nowotworów innych niż naczyniaki, stwierdzone w badaniach własnych, wiąże się prawdopodobnie z faktem, że nie manifestują się one klinicznie i w związku z tym są nierozpoznawane. Jedynie w przypadku naczyniaków dochodzić może do pęknięcia guza z powolnym sączeniem krwi i objawami niedokrwistości, która zmusza lekarza do poszukiwania jej przyczyny lub też ma miejsce masywny krwotok z szybko pogarszającym się stanem klinicznym pacjenta.

Spośród wszystkich zmian patologicznych stwierdzonych w obrębie śledziony najczęściej były naczyniaków krwionośnych mięsakowych (naczyniakomięsak, *haemangiosarcoma*, HSA). Guzy te stanowiły 23% zmian obserwowanych w tym narządzie i jednocześnie 40% wszystkich odnotowanych nowotworów. Średnia wieku zwierząt z naczyniakiem krwionośnym mięsakowym nie różniła się od średniej całej badanej populacji (zakres wieku 7-14 lat), a owczarki niemieckie stanowiły w tej grupie aż 45% osobników. Częściej niż w całej przebadanej populacji HSA stwierdzano u samców (68% przypadków). W zdecydowanej większości przypadków powiększenie śledziony w przebiegu naczyniaków i naczyniaków krwionośnych mięsakowych u psów miało charakter splenomegalii guzowatej (odpowiednio 87% i 82%). Uzyskane w badaniach własnych wyniki nie różnią się istotnie od otrzymanych przez innych autorów (2, 17). Splenomegalia guzowata z obecnością jednej lub mnogich zmian to najczęściej obserwowany obraz naczyniakomięsaków śledziony, guzy mają średnicę od kilku milimetrów do 18 cm. Zabiegu usunięcia narządu dokonuje się w związku z postępującym pogarszaniem się stanu zdrowia zwierząt, osłabieniem, obecnością guzowatego tworzenia macalnego przez powłoki brzuszne i pojawiającą się niedokrwistością (17). Często też przyczyną interwencji chirurgicznej jest rozpad guza i krwotok wewnętrzny, co manifestuje się zapaścią, powiększeniem zarysu jamy brzusznej. W wyjątkowych przypadkach nowotwór odkrywany jest przypadkowo w czasie laparotomii wykonywanej z innych wskazań, np. ropomaciace (2).

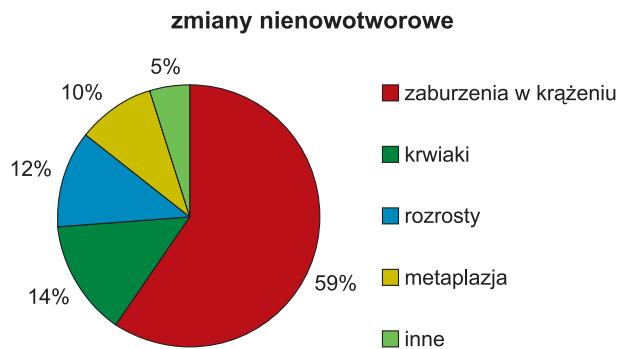Kolejną grupą nowotworów śledziony stwierdzoną w badanym materiale były chłoniaki (*lymphoma*, *lymphosarcoma*), które stanowiły 9% wszystkich stwierdzonych w śledzionie zmian i jednocześnie 16% rozpoznanych nowotworów. Nowotwory występowały częściej u samców (77%), osobników starszych 8-13-letnich, z reguły

u mieszańców i ras psów predysponowanych do rozwoju chłoniaków. Chłoniaki dawały częściej (66%) obraz rozlanego powiększenia śledziony. Niestety, nie było danych odnośnie do występowania zmian nowotworowych w innym miejscu i w związku z tym nie można było określić, czy proces miał charakter pierwotny, czy też był wynikiem uogólnienia choroby i wtórnego zajęcia śledziony. Zajęcie śledziony w przebiegu chłoniaków wieloogniskowych u psów jest dość często obserwowane, a proces ograniczony do tego narządu stwierdza się raczej rzadko (2, 9, 13, 14). W przypadku chłoniaków dobre wyniki daje chemioterapia, splenektomia nie jest wykonywana często i w związku z tym rozpowszechnienie tego typu nowotworów w populacji psów jest prawdopodobnie większe niż to wynika z badań własnych i danych piśmiennictwa.

Kolejną analizowaną grupą nowotworów były mięsaki, które nie wywodziły się ani z tkanki limfatycznej, ani naczyń krwionośnych (6, 8, 16). Do guzów tych należały mięsaki wrzecionowatokomórkowe, takie jak włókniakomięsaki (*fibrosarcoma*), mięśniaki gładkokomórkowe mięsakowe (*leiomyosarcoma*), mięsaki histiocytarne (*sarcoma histiocyticum*) i mięsaki niezróżnicowane (*sarcoma indifferensatum*). Guzy te stanowiły łącznie 24% nowotworów śledziony i w 69% przypadków dawały obraz splenomegalii guzowatej. Wiek chorych zwierząt, płeć nie różniły się znacząco od całej badanej populacji, u żadnej z ras nie stwierdzano tych guzów częściej niż u innych. Mięsaki wrzecionowatokomórkowe stanowią od 13% do 34% nowotworów śledziony, wywodzą się one z różnych elementów tkanki łącznej i mogą mieć rozmaity obraz mikroskopowy, a do ich różnicowania często wymagane jest badanie immunohistochemiczne (2, 14, 16). Najczęściej przybierają one postać pojedynczego guza, a w przypadkach nowotworów słabo zróżnicowanych zmiany są liczne lub powodują rozlane powiększenie narządu (6).

Nowotwory przerzutowe stanowiły 7% zmian nowotworowych w śledzionie; w 3 przypadkach były to raki gruczołowe, a w 1 przypadku stwierdzono naciekanie chłoniakomięsaka z węzłów chłonnych krezkowych. Śledziona jest narządem, w którym przerzuty nowotworowe występują dość często, najczęściej są to nowotwory pochodzenia nabłonkowego, szczególnie gruczolakoraki. Przy braku danych odnośnie do pierwotnego ogniska często trudno jest ustalić miejsce pochodzenia. Najczęściej jednak miejscem wyjścia nowotworów śledziony są raki żołądka, jelit i trzustki, chociaż niekiedy nie udaje się tego ustalić (2).

Zmiany nie mające podłoża nowotworowego w badanym materiale obserwowano w 43% przypadków. Nie stwierdzono, aby występowały one częściej u którejkolwiek z ras czy płci. Średnia wieku zwierząt z tej grupy nie odbiegała od średniej wieku dla całej populacji i wynosiła 9,8 roku (zakres 2-14 lat). Częstość występowania poszczególnych zmian nienowotworowych przedstawia ryc. 2. Do najpowszechniej stwierdzanych nieprawidłowości, należały zaburzenia w krążeniu śledziony, które miały charakter zastoju lub wylewów krwi, zaników śledziony po zastoju, ognisk bliznowacenia krwinków, rzadziej ognisk zawałowych. Stanowiły one 59% zmian nie będących nowotworami i często (56% przypadków) prowadziły do rozlanego powiększenia narządu.



Ryc. 2. Występowanie poszczególnych zmian nienowotworowych śledziony u psów

Krwaki (*hematoma*) stanowiły 14% nienowotworowych zmian w śledzionie i we wszystkich przypadkach były to zmiany guzowate. Krwaki są dość często stwierdzane w materiale przesyłanym do badań histopatologicznych, gdyż niejednokrotnie powodują nagłe i zagrażające życiu objawy kliniczne, które zmuszają lekarza do wykonania zabiegu chirurgicznego. Ponadto, krwaki często współistnieją z innymi procesami chorobowymi w śledzionie lub są stwierdzane przypadkowo podczas laparotomii wykonywanej z innych wskazań (2). Często są one nie do odróżnienia makroskopowo od stwierdzanych u psów nowotworów naczyniopochodnych, a obserwowana niekiedy obecność oderwanych fragmentów krwaka w obrębie krezki czy sieci może sugerować chirurgowi obecność przerzutów naczyniakomięsaka. W takiej sytuacji całkowite usunięcie śledziony i przesłanie materiału do badania histopatologicznego wydaje się najlepszym sposobem postępowania, dlatego że do ostatecznego rozpoznania procesu wymagane jest często badanie licznych wycinków narządu, a ponadto pozostawienie w jamie brzusznej łatwo pękających, kruchych mas grozi tragicznymi w skutkach powikłaniami (2, 11). Obecność krwaków stwierdza się u zwierząt różnych ras, płci i wieku, jednakże niektórzy autorzy sugerują, że częściej u labradorów i osobników w typie tej rasy (2).

Do innych, rzadziej obserwowanych zmian nienowotworowych w badanym materiale należały nienowotworowe rozrosty miazgi białej, częściej o charakterze guzowatym (60%) niż rozlanym oraz ogniska hematopoezy pozaszpikowej, które w większości przypadków (75%) dawały obraz rozlanego powiększenia śledziony. Zbyt mała liczba przypadków uniemożliwiła bardziej dokładną ich analizę, chociaż hematopoezę pozaszpikową częściej stwierdzano u zwierząt nieco młodszych (7,5 roku) niż średnia wieku dla całej badanej populacji.

W prezentowanych badaniach własnych nie udało się ustalić, czy charakter obserwowanej splenomegalii wiąże się z rodzajem rozpoznawanych zmian. Splenomegalię guzowatą stwierdzono 66% badanych przypadków, zmiany rozlane stwierdzono w 34% przypadków. Bez względu na to, czy zmiany miały charakter nowotworowy, czy też nie, nieregularne powiększenie śledziony stwierdzano częściej. Zdecydowaną różnicę stwierdzono w przypadku złośliwych i niezłośliwych nowotworów naczyniopochodnych oraz w przypadku krwaków. Stwierdzono bowiem, że 100% krwaków, 86% naczyniakomięsaków i 81% naczyniaków dawało obraz splenomegalii guzowatej. Obserwa-

cje te mogą okazać się pomocne, jeżeli w diagnostyce używa się badań dodatkowych, takich jak USG, które pozwala na ocenę miąższu guza, a także umożliwia pobranie próbek tkanek do badania histologicznego (biopsja gruboigłowa) czy cytologicznego (biopsja aspiracyjna cienkoigłowa). W odróżnianiu charakteru zmian guzowatych w obrębie śledziony pomocna może okazać się tomografia komputerowa. Fife i wsp. zaobserwowali różnice dotyczące gęstości tkanek guza mierzonej za pomocą jednostek Hounsfielda, pomiędzy naczyniakomięsakiem i guzowatymi zmianami niezłośliwymi takimi jak krwaki (3).

Choroby śledziony u psów stanowią ważną przyczynę interwencji chirurgicznej. Podłożem chorób są najczęściej procesy nowotworowe, często o złośliwym charakterze, a ich zaawansowanie skłania lekarza do usunięcia całego narządu. Do najczęściej stwierdzanych w śledzionie zmian należą naczyniaki krwionośne mięsakowe, a typowym pacjentem w takich przypadkach jest pies rasy owczarek niemiecki, samiec, w wieku 10 lat. Do rzadziej opisywanych nowotworów należą mięsaki wrzecionowatokomórkowe i chłoniaki. Spośród zmian o podłożu nienowotworowym dominują zaburzenia w krążeniu oraz krwaki. Rodzaj obserwowanej splenomegalii nie jest typowy dla poszczególnych procesów patologicznych mających miejsce w śledzionie, jednakże w niektórych typach zmian guzowate powiększenie śledziony stwierdza się częściej niż w innych.

Piśmiennictwo

1. Cruz-Arambulo R., Wrigley R., Powers B.: Sonographic features of histiocytic neoplasms in the canine abdomen. *Vet. Radiol. Ultrasound* 2004, 45, 554-558.
2. Day M. J., Lucke V. M., Pearson H.: A review of pathological diagnoses made from 87 canine splenic biopsies. *J. Small Anim. Pract.* 1995, 36, 426-433.
3. Fife W. D., Samii V. F., Drost T., Mattoon J. S., Hoshaw-Woodard S.: Comparison between malignant and nonmalignant splenic masses in dogs using contrast-enhanced computed tomography. *Vet. Radiol. Ultrasound* 2004, 45, 289-297.
4. Hardie E. M., Valden S. L., Spaulding K., Malarkey D. E.: Splenic infarction in 16 dogs: a retrospective study. *J. Vet. Intern. Med.* 1995, 9, 141-148.
5. Hendrick M. J., Brooks J. J., Bruce E. H.: Six cases of malignant fibrous histiocytoma of the canine spleen. *Vet. Pathol.* 1992, 29, 351-354.
6. Hendrick M. J., Goldschmidt M. H.: Do injection site reactions induce fibrosarcoma in cats? *J. Am. Vet. Med. Assoc.* 1991, 199, 968.
7. Jaroch M. T., Broughan T. A., Hermann R. E.: The natural history of splenic infarction. *Surgery* 1986, 100, 743-750.
8. Kessler M., Maurus Y., Kostlin R.: Hemangiosarcoma of the spleen: clinical aspects in 52 dogs. *Tierarztl. Prax.* 1997, 25, 651-656.
9. Moulton J. E., Harvey J. W.: Tumors of the lymphoid and hematopoietic tissues, [w:] Moulton J. W.: Tumors in domestic animals. University of California Press, Los Angeles 1992, s. 231-306.
10. Narojek T.: The value of ultrasound examination in the diagnosis of spleen diseases in dogs and cats. *Ann. Warsaw Agricult. Univ. SGGW Vet. Med.* 1997, 20, 125-131.
11. Sato A. F., Salano M.: Ultrasonographic findings in abdominal mast cell disease: a retrospective study of 19 patients. *Vet. Radiol. Ultrasound* 2004, 45, 51-57.
12. Smith A. N.: Hemangiosarcoma in dogs and cats. *Vet. Clin. Small Anim.* 2003, 33, 533-552.
13. Sokolowska J.: Patomorfologia chłoniaków u psów. Praca dokt., SGGW, Warszawa 2004.
14. Spangler W. L., Culbertson M. R.: Prevalence, type, and importance of splenic diseases in dogs: 1,480 cases (1985-1989). *J. Am. Vet. Med. Assoc.* 1992 a, 201, 829-834.
15. Spangler W. L., Culbertson M. R.: Prevalence and type of splenic diseases in cats: 455 cases (1985-1991). *J. Am. Vet. Med. Assoc.* 1992 b, 201, 773-776.
16. Spangler W. L., Kass P. H.: Splenic myeloid metaplasia, histiocytosis, and hypersplenism in the dog (65 cases). *Vet. Pathol.* 1999, 36, 583-593.
17. Srebernik N., Appeley E. C.: Breed prevalence and site of haemangioma and haemangiosarcoma in dogs. *Vet. Rec.* 1991, 129, 408-409.

Adres autora: dr Rafał Sapierzyński, ul. Nowoursynowska 159c, 02-776 Warszawa; e-mail: sapieh@onet.poczta.pl