

# Zmiany histopatologiczne mięśnia piersiowego powierzchownego trójrasowych krzyżówek gęsi z udziałem dzikiej gęsi gęgawej

KONRAD WALASIK, AGNIESZKA RYSZEWSKA

Katedra Biotechnologii Zwierząt Wydziału Zootechnicznego ATR, ul. Mazowiecka 28, 85-084 Bydgoszcz

Walasik K., Ryszewska A.

## Histopathological changes in the superficial pectoral muscle of triple race goose crossbreeds with Greylag goose gene shares

### Summary

The aim of investigations was the evaluation of the influence of crossing cultivated tribes of geese (White Koluda® and Slovakian goose) with Greylag geese on the occurrence of the histopathological changes in the superficial pectoral muscle of the crossbreed goose with different Greylag goose gene shares. The experimental material constituted triple (39 goose) and quadruple (40 goose) goose crossbreeds with White Koluda®, Slovakian and Greylag goose gene share. The triple crossbreeds were characterized by 25% and quadruple 12.5% participation of the Greylag goose gene share. At 24-weeks-of-age the birds were slaughtered. Directly after slaughter muscle specimens were taken, from which histological preparations were made, then they were colored by the H+E method and subjected to histopathological analysis. Only insignificant pathological changes were observed in the superficial pectoral muscle of the examined hybrid geese. The analyzed muscle tissue of the experimental triple crossbreeds geese were ascertained as 96.47% normal muscles fibers, while in quadruple crossbreed geese 94.21%. Moreover, in the superficial pectoral muscle of quadruple goose crossbreeds there occurred more significant atrophy fibers (4.23%) and fibers with a changed shape (0.91%) in comparison to identical changes in muscle of triple crossbreeds goose, i.e. respectively 2.76% and 0.45%. Also ascertained were small amounts of giant fibers, necrosis fibers, splitting and central core change types. The results showed that crossbreeding cultivated races with Greylag geese, especially the crossbreeds with higher levels of Greylag goose gene share, possess an excellent ability to adapt to farm breeding conditions and their meat possesses high qualities.

**Keywords:** goose, crossbreeds

Wieloletnie prace selekcyjne dotyczące gęsi białych kołudzkich, przyczyniły się do pozyskania ptaków o dużej przyżyciowej masie ciała i niewielkim otłuszczeniu, a także dobrych cechach reprodukcyjnych. Zwiększenie masy ciała doprowadziło jednak do pogorszenia jakości pozyskiwanego mięsa (21). Podobne wyniki otrzymali także inni autorzy, badający wpływ intensywności selekcji na cechy jakościowe mięsa i częstość występowania zmian strukturalnych tkanki mięśniowej u zwierząt szybko rosnących, które ponadto cechuje dobra mięsność (12-15).

Powyższe problemy skłoniły badaczy do tworzenia krzyżówek z wykorzystaniem zwierząt ze stad rezerwy genetycznej (17, 20). W ostatnich latach hodowcy gęsi zwrócili uwagę na możliwość wykorzystania gęsi dzikiej do tworzenia mieszańców towarowych (4, 5). W następnym etapie tak uzyskane mieszańce skrzyżowano z gęsią słowacką. Ptaki te cechuje zadowala-

jąca masa ciała, niskie otłuszczenie i dobre cechy reprodukcyjne (18, 19). Ponadto wyniki oceny histologicznej mięśni piersiowych świadczą o ich wysokiej jakości (22, 23).

Celem badań było określenie wpływu krzyżowania gęsi rodów hodowlanych (białej kołudzkiej i słowackiej) z dziką gęsią gęgawą, na występowanie zmian histopatologicznych w mięśniu piersiowym powierzchownym mieszańców z różnym udziałem krwi dzikiej gęsi gęgawej.

### Materiał i metody

Badania przeprowadzono na potrójnych oraz poczwórnych mieszańcach gęsi występujących pod nazwą handlową biała kołudzka®, a także gęsi gęgawej i słowackiej (79 gęsi). Mieszańce potrójne (z 25% udziałem dzikiej gęsi – 39 gęsi), podobnie jak i poczwórne (z 12,5% udziałem dzikiej gęsi – 40 gęsi) podzielono na 4 grupy, po 5 gęsi i 5 gęsiorów w każdej z grup.

Odchów gęsi trwał 24 tyg. w pomieszczeniu bez dostępu do wybiegu, na ściółce ze słomy żytniej, w regulowanych warunkach środowiskowych. W 35. dniu życia mieszańce potrójne zaszczepiono przeciwko chorobie Derzsy'ego, poczwórne natomiast w 49. dniu życia. Ptaki żywiono *ad libitum* mieszankami zbilansowanymi zgodnie z normami żywienia drobiu wodnego, a od 1. do 3. tyg. życia na każde 100 kg mieszanki dodawano preparaty witaminowe w ilości 35 g Polfamixu Z i 20 g Polfasolu B *compositum*. Od 8. dnia życia do końca odchovu podawano gęsiom oddzielnie mieszankę mineralną dla drobiu, kredę i żwir, wymieszane w proporcji objętościowej 1 : 1 : 4.

Ubój przeprowadzono w 24. tyg. życia. Bezpośrednio po uboju pobrano wycinki mięśnia piersiowego powierzchownego (*m. pectoralis superficialis*) leżącego po lewej stronie na wysokości 2/3 długości mostka w okolicy grzebienia. Próbkę mięśni wraz z opisem umieszczono w specjalnych fiolkach i zamrożono w ciekłym azocie, w którym przechowywano je do czasu analizy. Następnie próbki mięśni ścięto w kriostacie na 10 µm skrawki, sporządzając po jednym preparacie dla każdego osobnika. W celu określenia wybranych rodzajów zmian patologicznych skrawki barwiono metodą H + E (6). Preparaty poddano analizie uwzględniając następujące nieprawidłowości tkanki mięśniowej wg Dubowitza i wsp. (6): atrofia włókien mięśniowych, włókna olbrzymie, zmiany kształtu włókien (wydłużenie, włókna trójkątne), martwice, nacieki zapalne, zmiany typu central core (ogniskowy ubytek enzymów utleniających i fosforylaz, związany z niewielką przebudową sarkomeru, manifestujący się zmianami w barwności włókien mięśniowych), przerost tkanki łącznej. Ocenie poddano po 200 włókien z każdego preparatu.

Otrzymane wyniki poddano analizie statystycznej (wartości średnie, odchylenie standardowe, istotności różnic – test Tukeya) wykorzystując program komputerowy Statistica 5.1 PL. Natomiast zmiany, dla których nie można przeprowadzić obliczeń (nacieki zapalne, przerost tkanki łącznej) były analizowane pod kątem ich rozległości, stosując oznaczenia wg Dubowitza i wsp. (6): 0 zmiana nie występuje, + zmiana o niewielkiej rozległości, ++ zmiana rozległa, +++ zmiana bardzo rozległa.

## Wyniki i omówienie

Procentowy udział zmian patologicznych w mięśni piersiowym powierzchownym ptaków doświadczalnych przedstawiono w tab. 1, 2 i 3.

Z danych zawartych w tab. 1 wynika, że udział zmian patologicznych u potrójnych mieszańców był niewielki, a najczęściej obserwowaną zmianą była atrofia włókien mięśniowych (ryc. 1), włókna olbrzymie (ryc. 2) i włókna o zmienionym kształcie (ryc. 3). Nieznacznie więcej zmian stwierdzono u samic, jednak różnice te nie były statystycznie istotne.

W tab. 2 przedstawiono udział zmian patologicznych u poczwórnych mieszańców, u których również nie stwierdzono różnic istotnych statystycznie między badanymi cechami. W tab. 3 umieszczono wyniki porównania udziału zmian patologicznych mięśni piersiowych obu grup gęsi mieszańców. U mieszańców poczwórnych stwierdzono statystycznie więcej włókien o zmienionej strukturze, zwłaszcza włókien atroficznych i olbrzymich. Pozostałe różnice nie były istotne statystycznie.

Analizując prace innych autorów oceniających zmiany patologiczne mięśni gęsi można stwierdzić, że u tych ptaków występują one w niewielkiej ilości. Zmiany o podobnie niewielkiej rozległości, uzależnio-

Tab. 1. Udział zmian patologicznych w mięśni piersiowym powierzchownym potrójnych mieszańców gęsi (% ,  $\bar{x} \pm s$ )

Płeć	Prawidłowe włókna	Rodzaj zmian patologicznych					
		atrofia włókien	włókna olbrzymie	zmiany kształtu włókien	rozszczerzenie włókien	martwica włókien	zmiany typu central core
♀	95,88	3,33	0,28	0,50	0,00	0,00	0,03
	2,83	2,32	0,70	0,79	0,00	0,00	0,11
♂	97,11	2,16	0,26	0,39	0,03	0,03	0,03
	1,51	1,46	0,39	0,81	0,11	0,11	0,11

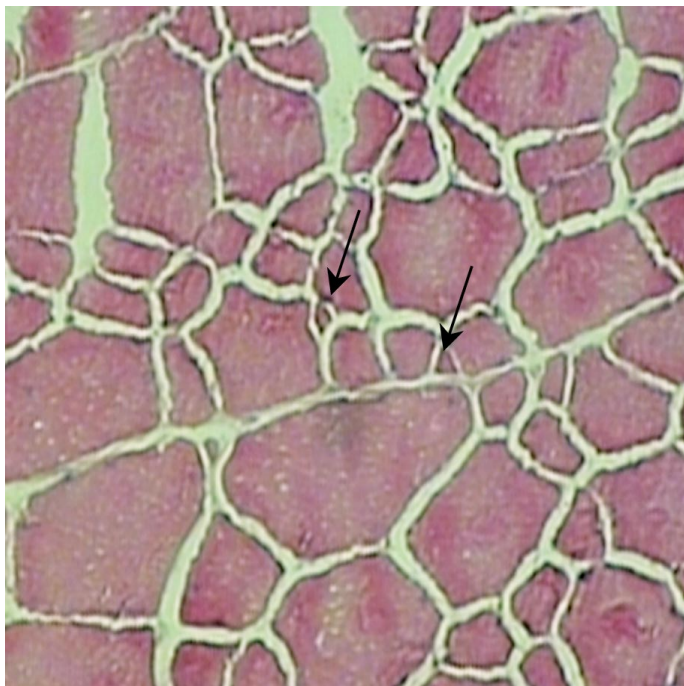
Tab. 2. Udział zmian patologicznych w mięśni piersiowym powierzchownym poczwórnych mieszańców gęsi (% ,  $\bar{x} \pm s$ )

Płeć	Prawidłowe włókna	Rodzaj zmian patologicznych					
		atrofia włókien	włókna olbrzymie	zmiany kształtu włókien	rozszczerzenie włókien	martwica włókien	zmiany typu central core
♀	93,58	4,70	0,65	0,90	0,08	0,05	0,05
	3,05	2,73	0,63	1,07	0,34	0,15	0,22
♂	94,85	3,75	0,43	0,93	0,03	0,00	0,03
	2,52	2,51	0,75	0,82	0,11	0,00	0,11

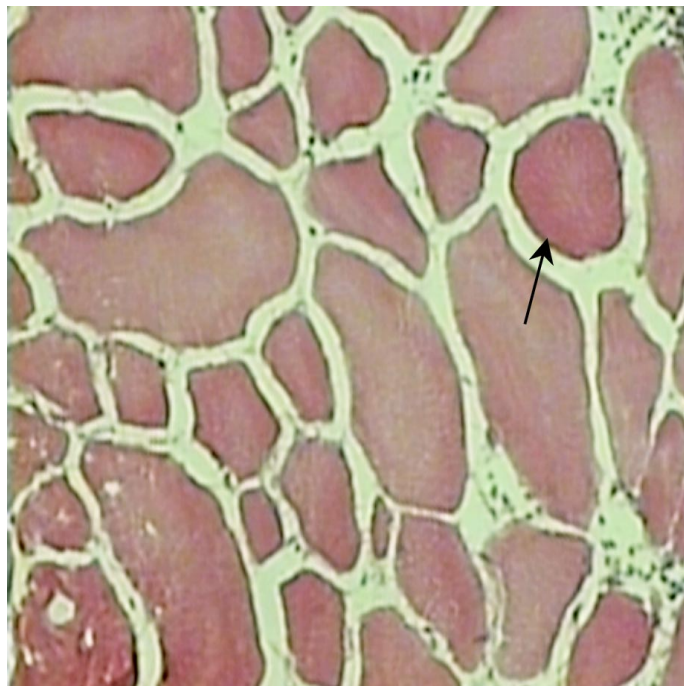
Tab. 3. Udział zmian patologicznych w mięśni piersiowym powierzchownym potrójnych i poczwórnych mieszańców gęsi (% ,  $\bar{x} \pm s$ )

Mieszańce	Prawidłowe włókna	Rodzaj zmian patologicznych					
		atrofia włókien	włókna olbrzymie	zmiany kształtu włókien	rozszczerzenie włókien	martwica włókien	zmiany typu central core
Potrójne	96,47 <sup>a</sup>	2,76 <sup>a</sup>	0,27	0,45 <sup>a</sup>	0,01	0,01	0,03
	2,34	2,02	0,56	0,79	0,08	0,08	0,11
Poczwórne	94,21 <sup>b</sup>	4,23 <sup>b</sup>	0,54	0,91 <sup>b</sup>	0,05	0,03	0,04
	2,84	2,63	0,69	0,94	0,25	0,11	0,17

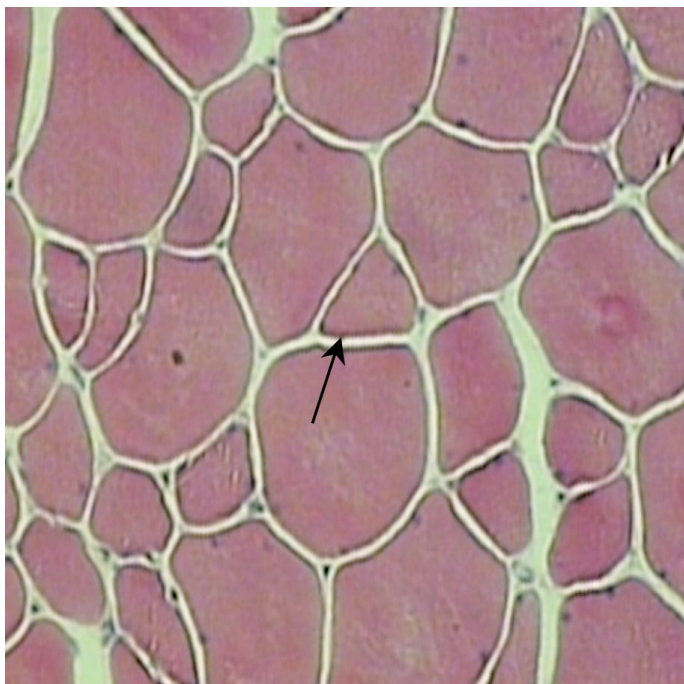
Objaśnienie: wartości średnie w kolumnach oznaczone różnymi literami różnią się istotnie ( $p \leq 0,05$ )



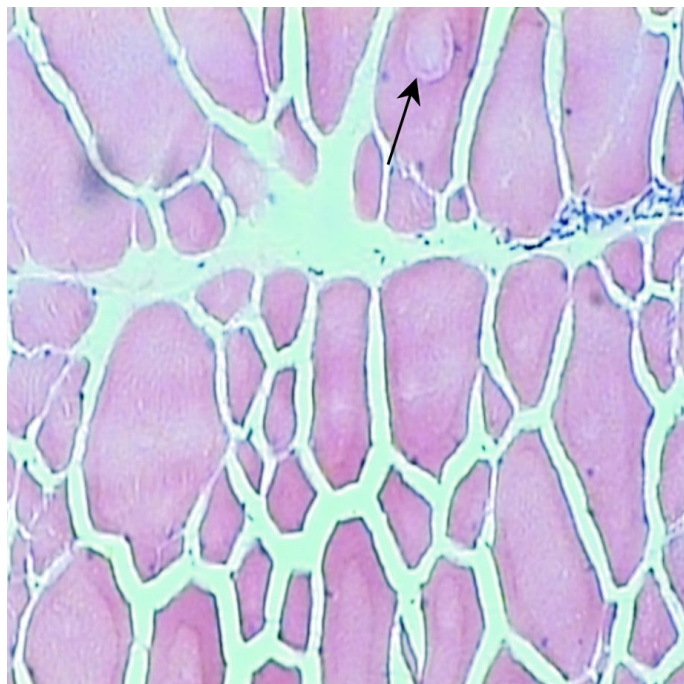
Ryc. 1. Przekrój poprzeczny *m. pectoralis superficialis* pozwórnego mieszańca gęsi. Włókna atroficzne (strzałki). Pow.  $12,5 \times 10$



Ryc. 2. Przekrój poprzeczny *m. pectoralis superficialis* pozwórnego mieszańca gęsi. Włókno olbrzymie (strzałka). Pow.  $12,5 \times 10$



Ryc. 3. Przekrój poprzeczny *m. pectoralis superficialis* pozwórnego mieszańca gęsi. Włókno trójkątne (strzałka). Pow.  $12,5 \times 10$



Ryc. 4. Przekrój poprzeczny *m. pectoralis superficialis* pozwórnego mieszańca gęsi. Zmiana typu central core (strzałka). Pow.  $12,5 \times 10$

nej jednak od systemu żywienia obserwowano już wcześniej w mięśniach piersiowych gęsi landejskich, a najczęstszą, podobnie jak w niniejszych badaniach, była atrofia (7). W badaniach przeprowadzonych na gęsiach rodowych i mieszańcach różnych rodów odnotowano natomiast nieznacznie większy udział zmian patologicznych w porównaniu z wynikami badań własnych (10). Podobnie jednak, najczęściej obserwowaną zmianą była atrofia i włókna olbrzymie. Ponadto stwierdzano występowanie drobnych nacieków zapal-

nych, których nie obserwowano u ptaków w badaniach własnych. Występowanie drobnych infiltracji leukocytarnych obserwowano również na gęsiach pochodzących z różnych grup genetycznych (1). W porównaniu z wynikami badań własnych udział pozostałych zmian patologicznych w mięśniu piersiowym powierzchownym był tylko nieznacznie większy. Natomiast Brodecki i wsp. (3) obserwowali znacznie większy udział zmian patologicznych, a zwłaszcza rozległe nacieki zapalne u kaczek, zarówno rodowych, jak i z grupy

syntetycznej. Występowanie infiltracji, zdaniem wielu autorów (1, 3, 10), może być wynikiem niewłaściwych warunków środowiskowych, w jakich bytowały ptaki doświadczalne. Można więc przyjąć, że gęsiom użytym w niniejszych badaniach zapewniono optymalne warunki utrzymania. Podobnie niewielka liczba włókien olbrzymich świadczy również o zapewnieniu korzystnych warunków środowiskowych. Zmiana ta występuje szczególnie u osobników szybko rosnących, o dużej masie ciała, podatnych na środowiskowe czynniki stresotwórcze (2, 12-14, 24). Z warunkami środowiskowymi u zwierząt młodych związany jest także przerost tkanki łącznej (11), który występował często w badaniach własnych. Przerost *perimysium* u potrójnych mieszańców stwierdzono u 36 osobników, a u poczwórnych u 27. W tym przypadku jednak nie należy argumentować przerostu *perimysium* wpływem środowiska, lecz wiekiem zwierząt (8, 9). Między innymi z tych względów zaleca się ubijanie gęsi w wieku 17 tyg. (16).

Reasumując można stwierdzić, że zmiany strukturalne włókien mięśnia piersiowego powierzchownego trójrasowych mieszańców gęsi, różniących się udziałem krwi dzikiej gęsi gęgawej, występowały w ilościach marginalnych i nie miały znaczącego wpływu na jakość badanej tkanki. Można jedynie przyjąć, że zwiększony udział włókien ze zmianami strukturalnymi u poczwórnych mieszańców może być konsekwencją prowadzonego krzyżowania wypierającego. Dlatego też należałoby poprzestać na mieszańcach potrójnych, łączących w sobie zarówno bardzo dobre wyniki oceny parametrów produkcyjnych, jak i jakościowych pozyskiwanego od nich mięsa. Ponadto zwraca również uwagę doskonała zdolność adaptacyjna do warunków chowu fermowego mieszańców z udziałem dzikiej gęsi gęgawej.

10. Kłosowska D., Elminowska-Wenda G., Mazanowski A., Rosiński A., Szpinda M.: Muscle fiber types and histopathological changes in pectoralis muscle of the geese different genotypes. 44<sup>th</sup> ICOMST, Proc. 2B, 105, Meat consumption and culture, Barcelona 1998, s. 706-707.
11. Kłosowska D., Kluczek J. P., Kapelański W.: Zmiany histologiczne tkanki mięśniowej determinowane warunkami środowiskowymi. Pr. Wydz. Nauk Przyr. Bydg. Tow. Nauk. B 1998, 44, 91-102.
12. Kłosowska D., Kłosowski B., Nowak B.: Histopatological changes in longissimus muscle of Pietrain pigs and its crosses. Proc. 2<sup>nd</sup> Dummerstorf Muscle Workshop Muscle Growth and Meat Quality, Rostock 17-19 May 1995, s. 84-91.
13. Kłosowska D., Kłosowski B., Puchajda H.: Występowanie zmian histopatologicznych w m. pectoralis major indyka. X Kongres PTNW, Wrocław 1996, 2, 313.
14. Kłosowska D., Lewandowska M., Puchajda H.: Zmiany histopatologiczne w mięśni piersiowym powierzchownym (m. pectoralis superficialis) i mięśni dwugłowym uda (m. biceps femoris) indyczek z różnych grup genetycznych. Zesz. Nauk. Przegł. Hod. 1999, 45, 73-81.
15. Kłosowska D., Lewandowska M., Walasik K., Puchajda H.: Występowanie zmian patologicznych w mięśni piersiowym powierzchownym i dwugłowym uda indyczek i indorów rzeźnych typu ciężkiego. Roczn. Nauk. Zoot. Supl. 2000, 8, 156-159.
16. Mazanowski A.: Porównanie wyników tuczonych owsem 17- i 24-tygodniowych mieszańców gęsi z rodów doświadczalnych i gęsi białych kołudzkich. Roczn. Nauk. Zoot. 1999, 26, 87-102.
17. Mazanowski A., Bernacki Z., Smalec E.: Wstępna charakterystyka cech użytkowych gęsi kubańskich z rodu doświadczalnego KD-01. Zesz. Nauk. ATR Bydg. Zoot. 1986, 140, 89-101.
18. Mazanowski A., Chelmońska B.: The effects of reciprocal crossing of White Koluta and greylag crossbred geese with Slovakian geese. Ann. Anim. Sci. – Roczn. Nauk. Zoot. 2000, 27, 85-103.
19. Mazanowski A., Książkiewicz J.: Prace nad tworzeniem mieszańców towarowych gęsi. Przegł. Hod. 2000, LXVIII, 4-43.
20. Mazanowski A., Smalec E., Prądyńska J.: Użytkowość mieszańców gęsi z grup hodowlanych z niektórymi odmianami gęsi regionalnych. Pr. Wydz. Nauk Przyr. Bydg. Tow. Nauk. B 1986, 33, 111-121.
21. Rosiński A., Badowski J., Wężyk S., Bielińska H.: Genetyczne i fenotypowe zależności między cechami mięsnymi u gęsi białych kołudzkich z rodu W33. Mat. konf.: Możliwości doskonalenia jakości mięsa i pierza gęsi oraz sposobów ich zagospodarowania na tle uwarunkowań produkcyjnych i rynkowych. Inowrocław 12-13. 10. 2000, Inst. Zoot., Kraków 2001, s. 169-170.
22. Walasik K., Bogucka J.: Ocena mikrostruktury mięśnia piersiowego powierzchownego i cech mięsnych mieszańców gęsi z różnym udziałem dzikiej gęsi gęgawy. Pr. Wydz. Nauk Przyr. Bydg. Tow. Nauk. B 2004, 53, 245-251.
23. Walasik K., Bogucka J.: Ocena wybranych cech mikrostruktury mięśnia piersiowego powierzchownego potrójnych mieszańców gęsi. Pr. Wydz. Nauk Przyr. Bydg. Tow. Nauk. B, 2005 55, 167-170.
24. Walasik K., Kłosowska D., Grześkowiak E.: Występowanie zmian patologicznych w musculus longissimus lumborum mieszańców świń z udziałem rasy Hampshire. Roczn. Nauk. Zoot. Supl. 2000, 6, 233-237.

Adres autora: dr inż. Konrad Walasik, ul. Mazowiecka 28, 85-084 Bydgoszcz; e-mail: walasik@atr.bydgoszcz.pl

## Piśmiennictwo

1. Bogucka J., Kłosowska D., Elminowska-Wenda G., Walasik K., Puchajda H., Grymuza D.: Rodzaje zmian histopatologicznych w mięśni piersiowym powierzchownym (m. pectoralis superficialis) gęsi różnych grup genetycznych. Zesz. Nauk. Przegł. Hod. 2001, 57, 431-443.
2. Bogucka J., Kapelański W.: Histopathological changes in m. longissimus lumborum of Polish Landrace and Torhyb and Stamboek crossbreds. Anim. Sci. Pap. Rep. 2004, 22 Suppl. 3, 67-72.
3. Brodecki J., Kłosowska D., Elminowska-Wenda G., Bernacki Z.: Występowanie zmian histopatologicznych w m. pectoralis superficialis kaczek rodowych i grupy syntetycznej w typie pekin. Przegł. Hod. Zesz. Nauk. Chów i Hodowla Drobiu 1997, 32, 27-33.
4. Chelmońska B., Chrzanowska M.: Efekty krzyżowania gęsi białych włoskich z gęsmi gęgawymi oraz ocena wartości rzeźnej uzyskanych mieszańców i rówieśników ras wyjściowych. Zesz. Nauk. Przegł. Hod. 1996, 24, 59-66.
5. Chrzanowska M., Chelmońska B.: Kształtowanie się niektórych cech użytkowych mieszańców pochodzących z obustronnego krzyżowania gęsi białych włoskich z gęsmi gęgawymi. Zesz. Nauk. Przegł. Hod. 2000, 49, 119-125.
6. Dubowitz W., Brooke M., Neville H. E.: Muscle Biopsy: A Modern Approach. Saunders W. B. Company LTD, London 1973.
7. Elminowska-Wenda G., Rosiński A., Baeza E.: Zmiany histopatologiczne w mięśni piersiowym gęsi landejskich utrzymywanych w różnych systemach żywienia. Zesz. Nauk. AR Wrocław. Zoot. 2004, 488, 99-104.
8. Hejnowska M., Kłosowska D., Bernacki Z.: Występowanie zmian histopatologicznych w m. pectoralis superficialis kur leghorn i plymouth rock. Przegł. Hod. Zesz. Nauk. Chów i Hodowla Drobiu 1997, 32, 61-67.
9. Kłosowska D., Bernacki Z., Hejnowska M.: Zmiany histopatologiczne w m. pectoralis superficialis kur po drugim okresie nieśności. Przegł. Hod. Zesz. Nauk. Chów i Hodowla Drobiu 1998, 36, 67-75.