Praca oryginalna *Original paper*

Cyfrowa analiza radiogramów struktury istoty gąbczastej kości pęcinowych koni pełnej krwi angielskiej i czystej krwi arabskiej

MAŁGORZATA DZIERZĘCKA, TOMASZ MAJCHRZAK*, EDWARD CZERWIŃSKI**, HENRYK KOBRYŃ

Katedra Nauk Morfologicznych Wydziału Medycyny Weterynaryjnej SGGW, ul. Nowoursynowska 159, 02-776 Warszawa
*Pracownia Akustyki Strukturalnej i Materiałów Inteligentnych Wydziału Inżynierii Mechanicznej i Robotyki AGH, ul. Mickiewicza 30, 30-059 Kraków
**Zakład Chorób Kości i Stawów Instytutu Fizjoterapii CMUJ, ul. Kopernika 32, 31-501 Kraków

Dzierzęcka M., Majchrzak T., Czerwiński E., Kobryń H.

Digital assessment of radiograms of the spongy structure of the proximal phalanx of thoroughbreds and Arabian horses

Summary

The aim of this study was the adjustment of one of the radiogram's bone structure digital analysis methods, used at present for people, in order to use it in the investigation of horses' proximal phalanx structures. Research was conducted based on radiograms of the bone of the fetlock belonging to horses of two races: thoroughbreds and Arabian horses. The values of parameters essential for the spongy bone fetlock, such as: the number of radiological trabeculas on mm^2, the average volume of the trabecula in mm% and the thickness expressed as percentage of surface coated with trabeculas. Analyses were carried out of the differences of each of the parameters of the structure of the essence of the spongy bone fetlock with regards to the race and the sex. The number, the volume and the thickness of radiological trabeculas of horses of thoroughbreds do not show essential differences to those of Arabian horses. Essential differences of these features among mares and stallions among thoroughbreds were not observed either.

Keywords: horse, fetlock bones

Podstawową metodą oceny przyżyciowej tkanki kostnej pozostaje nadal badanie radiologiczne. W przypadku podejrzenia jakichkolwiek zaburzeń chorobowych tej tkanki, wykonuje się zdjęcia radiologiczne, na których oceniany jest głównie obraz istoty gąbczastej. Obraz radiologiczny tej istoty posiada dużą wartość diagnostyczną, gdyż ze względu na około ośmiokrotnie szybszy metabolizm w stosunku do istoty zbitej, wszelkie zmiany patologiczne uwidaczniają się tu najwcześniej (4, 17). Jednak jakościowa ocena struktury istoty gąbczastej okiem nieuzbrojonym, nawet na wysokiej klasy zdjęciach radiologicznych, jest subiektywna, pozbawiona możliwości wymiernego określenia ilościowego.

Wieloletnie badania naukowe doprowadziły do coraz częstszego wykorzystywania w diagnostyce u ludzi metod komputerowej analizy obrazów. Dostrzeżono możliwości zastosowania tych metod w wielu dziedzinach diagnostyki medycznej, w tym w ortopedii. Dotychczas opracowane programy, wykorzystując współczesną technikę komputerową, umożliwiają obiektywną ocenę struktury tkanki kostnej na radiogramach.

Jednym z wartościowych programów, służących do komputerowej analizy obrazów radiologicznych tkanki kostnej, jest program Trabecula (3-8). Analizuje on obraz radiologiczny (zapisany z rozdzielczością 0,096 mm) i odnajduje na nim beleczki według przyjętej definicji. Podstawą działania wspomnianego programu jest odpowiednio dobrany algorytm rozpoznawania beleczki radiologicznej, w postaci określonych parametrów, takich jak kąt i poziom krzywej mikrodensytometrycznej. Jako beleczkę radiologiczną program odczytuje odcinek krzywej densytometrycznej o kształcie czworoboku, z ramieniem wstępującym, plateau oraz ramieniem zstępującym. Następnie generuje on mapę beleczek i określa ich charakterystykę w postaci odpowiednich parametrów, takich jak: liczba, objętość i gęstość. Metoda ta znalazła dotychczas zastosowanie w medycynie ludzkiej, m.in. w diagnostyce zmian fluorowych oraz osteoporotycznych, przy określaniu zależności pomiędzy parametrami struktury kostnej na radiogramie a budową mikroskopową oraz wielu innych (3, 5-7). Jej ogromną zaletą jest nieinwazyjność, przy bardzo dokładnych pomiarach, uzys-

kiwanych dawniej jedynie poprzez badania bezpośrednie.

U ludzi zarówno w diagnostyce różnicowej chorób metabolicznych kości (np. osteoporoza), jak i przy określaniu ryzyka wystąpienia złamania, ocenia się gęstość i strukturę kości. Stwierdzono wysoką korelację między wytrzymałością a gęstością tkanki kostnej (2, 13-15). Jednak ocena jedynie masy kostnej umożliwia ustalenie wytrzymałości kości w 65%, natomiast dodatkowe określenie struktury, zwiększa możliwość określenia wytrzymałości nawet do 94% (18). Świadczy to zatem o wysokiej wartości diagnostycznej metod oceniających strukturę badanych kości. Przy podejrzeniu np. osteoporozy zwraca się uwagę na układ beleczkowania odpowiadający liniom przebiegających sił w badanej kości. Zanikanie beleczkowania jest wówczas podstawą 6-stopniowej skali zaniku kostnego (1, 19).

W medycynie weterynaryjnej gatunkiem, u którego złamania kości niejednokrotnie są przyczyną eutanazji, jest koń. Zatem wszelkie badania, zmierzające do poprawy jakości diagnostyki ortopedycznej u tego gatunku są wskazane (8). W dostępnej literaturze nie znaleziono informacji dotyczących prowadzenia badań struktury tkanki kostnej u koni metodą cyfrowej analizy radiogramów. Jednocześnie wielu autorów podkreśla, że kość pęcinowa jest jedną z częściej ulegających złamaniom (10, 11, 16, 20, 21).

Celem przeprowadzonych badań było: dostosowanie nowej metody cyfrowej analizy struktury kości na radiogramie, wykorzystywanej obecnie u ludzi, do jej oceny w odniesieniu do kości pęcinowych u koni; ustalenie optymalnych parametrów analizy na przykładzie zdjęć radiologicznych u koni dwóch ras i wykazanie różnic pomiędzy nimi; określenie parametrów struktury istoty gąbczastej kości pęcinowych w zależności od płci; określenie wartości wybranych parametrów istoty gąbczastej kości pęcinowych badanych koni.

Materiał i metody

Materiał badawczy stanowiły 32 radiogramy kości pęcinowych kończyn piersiowych koni należących do dwóch ras, dla których w Polsce podstawowym kryterium selekcyjnym jest tzw. dzielność wyścigowa. Były to konie pełnej krwi angielskiej (XX) – 23 osobniki, w tym 15 ogierów i 8 klaczy oraz konie czystej krwi arabskiej (OO) – 9 osobników, reprezentowanych przez 6 ogierów oraz 3 klacze (tab. 1, 2). Konie rasy XX miały 3 lub 4 lata (średnia wieku

Tab. 1. Parametry struktury beleczkowej istoty gąbczastej kości pęcinowej i ich ocena statystyczna u koni ras: pełna krew angielska (XX) i czysta krew arabska (OO)

Parametry statystyczne	Konie pełnej krwi angielskiej (n = 23)			Konie czystej krwi arabskiej (n = 9)		
	Liczba beleczek radiologicznych na mm^2	Objętość beleczek %mm	Gęstość beleczek radiologicznych	Liczba beleczek radiologicznych na mm^2	Objętość beleczek %mm	Gęstość beleczek radiologicznych
Wartość min.-max.	7,82-13,02	0,61-1,77	35,72-48,70	8,55-12,95	0,73-1,30	39,96-48,96
Średnia $\bar{x}$	11,42	0,89	44,67	11,69	0,99	45,93
Odchylenie standardowe s	1,40	0,25	3,05	1,36	0,24	2,82
Współczynnik zmienności V%	0,12	0,28	0,07	0,11	0,24	0,06
Błąd standardowy średniej $S_{\bar{x}}$	0,29	0,52	0,64	0,45	0,82	0,94
95% przedział ufności dla średniej	10,82-12,03	0,79-1,00	43,36-45,99	10,64-12,74	0,80-1,18	43,76-48,10
95% przedział ufności dla odchylenia standardowego	1,09-1,99	0,19-0,35	2,36-4,32	0,92-2,61	0,17-0,47	1,91-5,41

Tab. 2. Parametry struktury beleczkowej istoty gąbczastej kości pęcinowej u obu płci koni pełnej krwi angielskiej i ich ocena statystyczna

Parametry statystyczne	Klacze (n = 8)			Ogiery (n = 15)		
	Liczba beleczek radiologicznych na mm^2	Objętość beleczek %mm	Gęstość beleczek radiologicznych	Liczba beleczek radiologicznych na mm^2	Objętość beleczek %mm	Gęstość beleczek radiologicznych
Wartość min.-max.	9,52-12,31	0,71-1,28	41,05-48,19	7,82-13,02	0,61-1,77	35,72-48,70
Średnia $\bar{x}$	11,38	0,94	45,27	11,45	0,87	44,36
Odchylenie standardowe s	1,06	0,21	2,49	1,59	0,27	3,35
Współczynnik zmienności V%	0,09	0,22	0,06	0,14	0,31	0,08
Błąd standardowy średniej $S_{\bar{x}}$	0,37	0,07	0,88	0,41	0,07	0,86
95% przedział ufności dla średniej	10,49-12,27	0,77-1,11	43,19-47,35	10,57-12,33	0,72-1,02	42,52-46,2
95% przedział ufności dla odchylenia standardowego	0,70-2,16	0,14-0,43	1,84-5,68	1,16-2,51	0,20-0,43	2,45-5,28

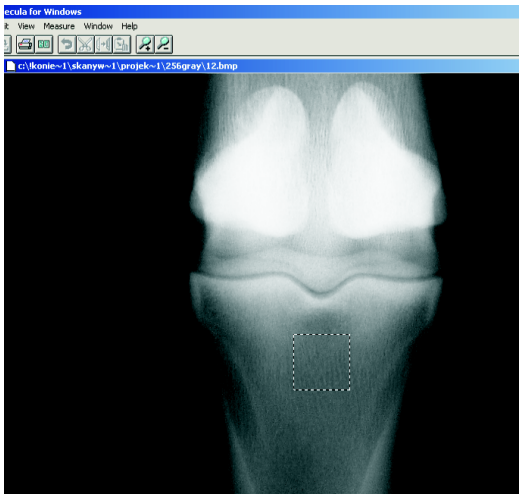

Ryc. 1. Fragment oryginalnego radiogramu kości pęcinowej z zaznaczonym polem analizy

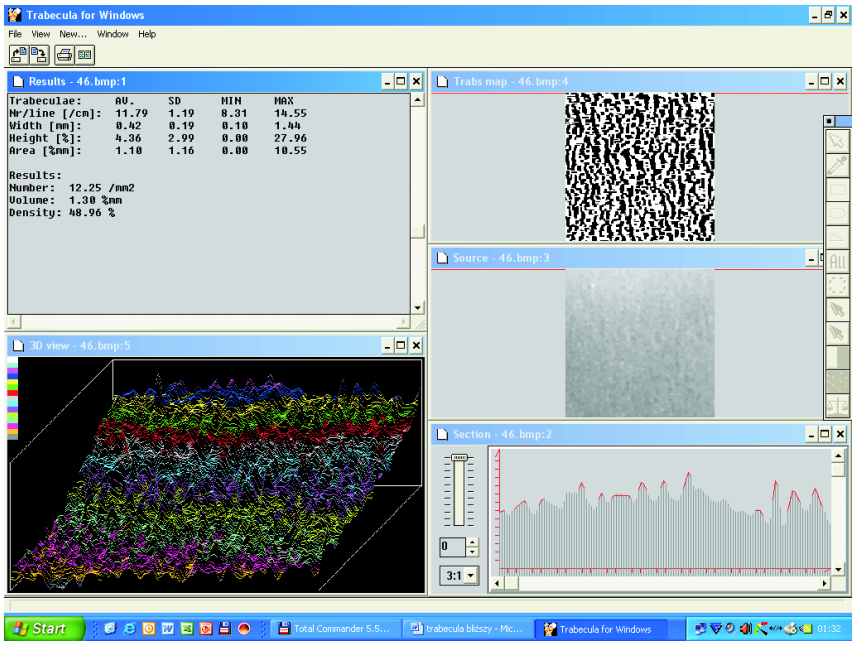

Ryc. 2. Komputerowa analiza obrazu radiologicznego istoty gąbczastej kości pęcinowej jednego z koni rasy OO. Na obrazie po lewej stronie: na górze – obliczone przez program parametry beleczek radiologicznych dla całego zaznaczonego fragmentu; na dole – trójwymiarowy obraz struktury kostnej w postaci wykresów krzywych mikrodensytometrycznych; po prawej u góry – mapa wykrytych beleczek radiologicznych na zaznaczonym fragmencie, poniżej – fragment oryginalnego radiogramu generowanego przez komputer, na dole – obraz wykrytych beleczek radiologicznych na jednej z krzywych mikrodensytometrycznych

wynosiła 3,35 lat), natomiast konie rasy OO znajdowały się w przedziale wiekowym od 4 do 7 lat (średnia wieku – 5,22 lat). Według ustalonych kryteriów, osobniki te miały zakończony proces kostnienia, co jest równoznaczne z zakończeniem ich wzrostu (9). Zwierzęta przebywały na terenie Torów Wyścigów Konnych w Warszawie, gdzie poddawane były intensywnemu treningowi oraz wyścigowym próbom dzielności (wyścigi płaskie). Konie należące do badanej grupy nie wykazywały objawów kulawizny ani innych oznak klinicznych wskazujących na schorzenia aparatu ruchu.

Dla ujednolicenia wyników badań, wszystkie zdjęcia radiologiczne dotyczyły tej samej kończyny – lewej piersiowej. Do wykonania zdjęć w Szpitalu Koni „Służewiec", przy Torach Wyścigów Konnych w Warszawie, posłużono się przenośnym aparatem Gierth. Przy wykonywaniu radiogramów dołożono wszelkich starań, aby promień centralny przechodził przez środek długości trzonu kości pęcinowej. Ułożenie kończyn oraz warunki wykonywania zdjęć, były za każdym razem identyczne: projekcja A-P (grzbietowo-dłoniowa), odległość między obiektem a lampą – 90 cm, warunki ekspozycji – 65 kV, czas ekspozycji – 0,16 sek. Do wykonania zdjęć wykorzystano klisze radiologiczne firmy AGFA, o wymiarach 18 × 24 cm. Wywoływanie zdjęć odbywało się w stałych warunkach.

Ocenę struktury tkanki kostnej oparto na komputerowej analizie obrazu z zastosowaniem programu Trabecula (3-7). Jego podstawą był cyfrowy zapis obrazu radiologicznego w postaci bitmapy przy użyciu aparatury CCD. Ocena struktury tkanki kostnej tym sposobem była poprzedzona adaptacją metody. Początkowo obejmowała ona określenie optymalnych warunków cyfrowego zapisu zdjęć, ich przetwarzania oraz doboru właściwego algorytmu w postaci odpowiednich parametrów analizy, takich jak kąt i poziom beleczek radiologicznych. Kąty krytyczne ramienia wstępującego i zstępującego określano wstępnie na podstawie wielokrotnych eksperymentów na badanych radiogramach. Do analizy struktury istoty gąbczastej każdej kości pęcinowej wybrano ich fragmenty o kształcie prostokąta, w środkowej części trzonu, poniżej powierzchni stawowej w sąsiedztwie przynasady bliższej (ryc. 1). Zastosowany program, zgodnie z definicją, jako beleczkę radiologiczną odczytywał odcinek krzywej mikrodensytometrycznej o kształcie czworoboku, z ramieniem wstępującym, plateau oraz ramieniem zstępującym. Parametry algorytmu w postaci kątów krytycznych ramienia wstępującego i zstępującego określano dla kości pęcinowych, stosując eksperymentalnie zmienne wartości (kąty 20°, 30°, 40° i poziomy 20%, 40%, 60%). W celu ustalenia, które z dobranych parametrów są optymalne przy analizie struktury kości pęcinowych, okiem nieuzbrojonym określano liczbę beleczek w odpowiednich poziomych liniach na obszarze zaznaczonego pola radiogramu, a następnie porównywano ją z liczbą beleczek, uzyskaną przy zastosowaniu programu Trabecula, która była zależna od doboru poszczególnych parametrów.

Do analiz przyjmowano macierz 128 na 128 punktów pomiarowych w obszarze zaznaczonego pola. Po ustaleniu optymalnych parametrów analizy, program za beleczkę przyjmował taki odcinek krzywej, który cechował się fazą wzrostu i spadku o kątach 20°, uznanych za optymalne. Według tego algorytmu program analizował kolejne 128 krzywych densytometrycznych i sporządzał mapę rozpoznanych beleczek, a następnie obliczał ich charakterystykę dla całego pola, jako średnie z analiz poszczególnych 128 poziomych linii na zaznaczonym obrazie (ryc. 2). Program generował mapę beleczek i dla całego obszaru analizy obliczał: liczbę (number) rozpoznanych beleczek radiologicznych na mm^2 oznaczonego pola analizy; średnią objętość beleczek (volume), jako % objętości sześcianu o podsta-

wie wymiarów objętych pomiarem minimum i maksimum, wyrażoną w % mm oraz gęstość (density) wyrażoną jako % powierzchni pokrytej beleczkami.

Dla określenia różnic badanych cech ilościowych, które mogły być związane z płcią, u koni pełnej krwi angielskiej (liczniej reprezentowanych), uzyskane wyniki analizowano oddzielnie u klaczy i ogierów. Do analizy wykorzystano wartości średniej arytmetycznej ($\overline{x}$) badanych cech. Poddano również ocenę tych średnich, określając odchylenie standardowe (s), współczynnik zmienności (V%) i błąd standardowy średniej ($S_{\overline{x}}$).

W celu określenia, czy strukturę beleczkową istoty gąbczastej u koni pełnej krwi angielskiej i koni czystej krwi arabskiej można uznać za jednakową, zastosowano dwustronny test Studenta dla hipotezy o równości średnich. Założenie o równości odchyleń standardowych badanych cech u obu rozpatrywanych ras koni sprawdzono testem F. Dla wszystkich cech powyższe założenie było spełnione. Obliczenia wykonano za pomocą programu statystycznego Statgraphics Plus 4.1.

Wyniki i omówienie

Przeprowadzone badania wykazały, że adaptacja programu Trabecula wykorzystywanego u człowieka jest możliwa do zastosowania u innych ssaków. Przy wprowadzeniu odmiennych parametrów analizy niż u ludzi może on być wykorzystany do badania struktury beleczkowej istoty gąbczastej kości pęcinowych koni.

Jakość wykonanych radiogramów była wystarczająco dobra do analizy struktury beleczkowej istoty gąbczastej kości. Za optymalne warunki skanowania zdjęć kości pęcinowych koni uznano rozdzielczość 0,096 mm/pixel w postaci macierzy punktów 256 stopni szarości (8 bitów) zapis w BMP. Najbardziej wiarygodny obraz map beleczkowych w programie Trabecula, w stosunku do oryginalnego radiogramu, dla kości pęcinowych koni obu ras uzyskano przy następujących parametrach analizy: kąt 20°, poziom 40%. Wyniki analizy radiogramów programem Trabecula dla dwóch badanych ras przedstawia tab. 1. Średnia liczba beleczek radiologicznych u badanych osobników wynosiła: dla koni rasy XX 11,42/mm^2, ich objętość 0,89% mm, a gęstość 44,67%; natomiast dla koni OO odpowiednio: 11,69/mm^2, 0,99% mm oraz 45,93%. Wartości te są zbliżone dla reprezentantów obu ras, a różnice między nimi nie były istotne.

Najważniejsze estymatory punktowe i przedziałowe dla badanych cech, uzyskane na podstawie obserwacji 23 koni XX oraz 9 koni OO, podano w tab. 1. Średnia liczba beleczek radiologicznych u koni XX waha się od 10,82 do ok. 12 na mm^2, a u koni OO od 10,64 do 12,74 na mm^2 przy 95% przedziale ufności. Cecha ta charakteryzuje się słabym zróżnicowaniem wyników, wynoszącym 12,28% u rasy XX i nieco mniejszym, równym 11,64%, u rasy OO. Średnia objętość beleczek u koni XX wynosi przeciętnie od 0,79 do 1, natomiast u koni OO od 0,80 do 1,18. Zróżnicowanie tej cechy kształtuje się na poziomie 28% u koni XX i niecałych 25% u koni OO. Przeciętna gęstość beleczek u koni XX wynosi co najmniej 43,36%, ale nie przekracza 45,99%, a u koni OO waha się od 43,76% do 48,10%. Gęstość jest cechą charakteryzującą się najmniejszym zróżnicowaniem wśród badanych cech.

Wartości wyznaczonych statystyk testowych (t_{emp}) oraz uzyskane prawdopodobieństwa prawdziwości hipotezy dla badanych cech (p) wynosiły odpowiednio dla: średniej liczby beleczek radiologicznych $t_{emp} = –0,49$; $p = 0,63$; objętości beleczek %mm $t_{emp} = –1,01$; $p = 0,32$ oraz gęstości beleczek $t_{emp} = –1,07$; $p = 0,29$.

Na podstawie wykonanych obliczeń można wyciągnąć wniosek, że przeciętna liczba beleczek radiologicznych u koni rasy XX i koni OO nie różni się istotnie. Podobnie, nie stwierdzono statystycznie istotnych różnic dla średnich wartości pozostałych dwóch cech u koni XX i koni OO. Zarówno średnią liczbę, ich objętość, jak i gęstość beleczek kostnych u koni XX i koni OO można więc uznać za zbliżoną. Zatem zastosowana w badaniach metoda daje podobne wyniki dla obu ras i w związku z tym może być uznana za uniwersalną.

W wyniku analizy parametrów istoty gąbczastej kości pęcinowych koni w zależności od płci (tab. 2), dokonanej na podstawie obserwacji 8 klaczy oraz 15 ogierów rasy XX stwierdzono, że średnia liczba beleczek radiologicznych u klaczy waha się od 10,49 do 12,27 na mm^2, a u ogierów od 10,57 do 12,33 na mm^2, przy 95% przedziale ufności dla średniej. Cecha ta charakteryzuje się słabym zróżnicowaniem wyników, wynoszącym 12,28% u rasy XX i nieco mniejszym, równym 11,64%, u rasy OO. Średnia objętość beleczek u klaczy wynosi przeciętnie od 0,77 do 1,11 natomiast u ogierów od 0,72 do 1,02. Zróżnicowanie tej cechy kształtuje się na poziomie 22% u klaczy i niecałych 31% u ogierów. Przeciętna gęstość beleczek radiologicznych u klaczy wynosi co najmniej 43,19%, ale nie przekracza 47,35%, a u ogierów waha się od 42,52% do 46,2%. Zatem nie stwierdzono statystycznie istotnych różnic pomiędzy średnią liczbą, średnią objętością oraz średnią gęstością beleczek radiologicznych u klaczy i ogierów rasy XX (tab. 2).

Opracowanie to, pierwsze tego typu u koni, poczynione na dość licznym materiale, umożliwia wyznaczenie wartości referencyjnych w metodzie cyfrowej analizy obrazu radiologicznego dla kości pęcinowych, szczególnie narażonych na urazy u badanych ras. Uzyskane wyniki mogą być uznane za swego rodzaju standard przy określaniu struktury istoty gąbczastej kości z zastosowaniem cyfrowej analizy obrazu.

U ludzi określenie wartości parametrów struktury istoty gąbczastej kości odbywało się na podstawie radiogramów przedramion. Wyznaczenie wartości parametrów u ludzi zdrowych pozwoliło na porównanie powyższych wartości z tymi, jakie występują u ludzi z fluorozą – chorobą charakteryzującą się wyraźnymi zaburzeniami struktury kostnej (5, 12). Dzięki zasto-

sowanej metodzie stała się możliwa obiektywna ocena struktury tkanki kostnej u ludzi dotkniętych tą chorobą, w zależności od stadium zaawansowania. Po porównaniu parametrów struktury kostnej u ludzi zdrowych i dotkniętych fluorozą okazało się, że u tych drugich charakterystyczna była duża szerokość beleczek, ich mała liczba oraz obniżona gęstość beleczkowania (5). W przyszłości planuje się zatem przeprowadzenie badań cyfrowej analizy obrazu radiologicznego kości pęcinowych na grupie przedstawicieli koni rasy pełnej krwi angielskiej oraz czystej krwi arabskiej, u których doszło do złamania kości pęcinowych. Wyniki obserwacji z tego zakresu dotyczące człowieka, a także rezultaty osiągnięte w odniesieniu do koni mogą stanowić dobrą podstawę podjęcia takich badań.

Piśmiennictwo

1. *Badurski J., Sawicki A., Boczoń S.*: Osteoporoza. Osteoprint, Białystok 1994.
2. *Briney W. G.*: Is measurement of bone density useful? Rheumatic Disease Clinics of North America, Feb. 1993, 19, 95-106.
3. *Czerwiński E.*: Diagnostyka obrazowa osteoporozy. Przegl. Lek. 1994, 51, 391-397.
4. *Czerwiński E.*: Diagnostyka radiologiczna i densytometryczna osteoporozy. Przegl. Lek. 1997, 4, 220-225.
5. *Czerwiński E.*: Ilościowa ocena zmian występujących pod wpływem fluoru w kości korowej gąbczastej oraz ich znaczenie diagnostyczne. Praca hab., Collegium Medicum UJ, Kraków 1994.
6. *Czerwiński E.*: Zależność obrazu radiologicznego struktury kostnej od zawartości minerałów i cech morfometrycznych kości gąbczastej. Chir. Narządu Ruchu Ort. Pol. 1991, 55, 4-6, 42-46.
7. *Czerwiński E.*: Zastosowanie komputerowych metod analizy obrazu w ocenie struktury kostnej na radiogramach przedramion. Pam. 54 Jub. Zjazd Tow. Chir. Pol. Kraków 1989, 4, 324-332.
8. *Dzierzęcka M., Charuta A.*: Nowe techniki oceny jakości tkanki kostnej i możliwość ich zastosowania w medycynie weterynaryjnej. Medycyna Wet. 2006, 62, 617-620.
9. *Dzierzęcka M., Wąsowski A., Kobryń H.*: Czas kostnienia chrząstki nasadowej dalszej kości promieniowej koni pełnej krwi angielskiej jako kryterium oceny dojrzałości kośćca. Medycyna Wet. 2005, 61, 1190-1193.
10. *Dzierzęcka M., Wąsowski A., Kobryń H.*: Urazy kości kończyn podczas treningu wyścigowego dwuletnich koni pełnej krwi angielskiej. Medycyna Wet. 2007 (w druku).
11. *Ellis D. R., Simpson D. J., Greenwood R. E., Crowhurst J. S.*: Observations and management of fractures of the proximal phalanx in young Thoroughbreds. Equine Vet. J. 1987, 19, 43-49.
12. *Franke J., Rath F.*: Industrial fluorosis. Fluoride 1975, 2, 61-85.
13. *Hansson T. H., Keller T. S., Panjabi M. M.*: A study of the compressive properties of lumbar vertebral trabeculae. Spine 1987, 12, 56-62.
14. *Kanis J. A.*: Clinical use of bone mineral density and other risk factors. X Sympozjum PTO I PFO, Streszczenia prac, Kraków 1999.
15. *Melton J. L., Atkinson E. J., O'Fallon W. M.*: Long-term fracture prediction by bone mineral assessed at different skeletal sites. J. Bone Miner. Res. 1993, 8, 1227-1232.
16. *Parkin T. D., Clegg P. D., French N. P., Proudman C. J., Riggs C. M., Singer E. R., Webbon P. M., Morgan K. L.*: Risk of fatal distal limb fractures among Thoroughbreds involved in the five types of racing in the United Kingdom. Vet. Rec. 2004, 154, 493-497.
17. *Pawlicki R.*: Podstawy histologii. Collegium Medicum UJ, Kraków 1996.
18. *Siffert R. S., Luo G. M., Cowin S. C., Kaufman J. J.*: Dynamic relationships of trabecular bone density, architrcture and strength in computational of osteopenia. Bone 1996, 18, 197-206.
19. *Singh M., Nagrath A. R., Maini S.*: Changes in trabelular pattern of the upper end of the femur as an index of osteoporosis. J. Bone Joint Surg. 1970, 52, 457-467.
20. *Wąsowski A.*: Wpływ wybranych czynników ze szczególnym uwzględnieniem dojrzałości kośćca na występowanie chorób kończyn u dwuletnich koni pełnej krwi angielskiej w treningu wyścigowym. Maszynopis pracy dokt., Szpital Koni Służewiec, Warszawa 1997.
21. *Yovich J. V., McIlwraith C. W.*: Arthroscopic surgery for osteochondral fractures of the proximal phalanx of the metacarpophalangeal and metatarsophalangeal (fetlock) joints in horses. J. Am. Vet. Med. Assoc. 1986, 188, 273-279.

Adres autora: dr Małgorzata Dzierzęcka, ul. Nowoursynowska 159, 02-776 Warszawa; e-mail: malgorzatadzierzecka@wp.pl