Praca oryginalna *Original paper*

Ciąża trojacza u klaczy oraz jej dalszy rozwój po likwidacji zarodków nadliczbowych

MACIEJ WITKOWSKI

Zakład Rozrodu Zwierząt Katedry Nauk Klinicznych Wydziału Medycyny Weterynaryjnej SGGW, ul. Nowoursynowska 159, 03-089 Warszawa

Witkowski M.

Triplet pregnancy in mares and its further development after reduction of supernumeraries embryonic vesicles

Summary

Two cases of triplet pregnancy in two thoroughbred mares, diagnosed 15 and 16 days after mating, are presented. In both cases supernumeraries of embryonic vesicles were manually reduced. In one mare the single, intact embryonic vesicle developed properly and the pregnancy terminated with the delivery of a healthy foal. In the second mare the single embryonic vesicle developed for 2 weeks and then between 2 and 6 weeks after the intervention the pregnancy was lost. Summing up, it should be emphasized that in mares there exists a real possibility to find more than two embryonic vesicles during pregnancy detection. The detection of triplet pregnancies in both thoroughbred mares confirms the predisposition of this breed to have multiple ovulations. As in twin pregnancies, supernumerary embryos may be reduced manually to a single pregnancy, which can continue to develop up to its term.

Keywords: mare, triplet pregnancy

Konie należą do typowych zwierząt jednopłodowych i ciąża mnoga u tego gatunku jest wysoce niepożądana. Częstym problemem nadliczbowych ciąży u klaczy bywają ciąże bliźniacze (2, 6, 10, 14), natomiast większa liczba zarodków/płodów spotykana jest bardzo rzadko, chociaż w piśmiennictwie możemy znaleźć opisy ciąży trojaczej (12, 13), a nawet czworaczej (3). Ciąże mnogie u klaczy w zdecydowanej większości przypadków są wynikiem licznych owulacji, natomiast ciąża mnoga będąca wynikiem podziału jednego zarodka u klaczy (tzw. monozygotyczna) opisana została jedynie raz (12).

W opracowaniu opisano dwie ciąże trojacze u klaczy, oraz dalszy rozwój pojedynczych zarodków po redukcji zarodków nadliczbowych w tych ciążach.

Opis przypadków

Przypadek pierwszy stanowiła klacz pełnej krwi angielskiej w wieku 6 lat, stanowiona w rui spontanicznej w miesiącu maju. Podczas rutynowej diagnostyki ciąży w 15 dni po zakończeniu stanówki stwierdzono trzy pęcherzyki zarodkowe niezależnie przemieszczające się w obrębie światła macicy. Podjęto decyzję o zredukowaniu ich liczby do jednego. Jako regułę przyjęto pozostawienie pęcherzyka zarodkowego, który w obrazie ultrasonograficznym miał największą średnicę i regularny kształt, przejrzysty płyn oraz ostro zarysowane brzegi. Przy braku widocznych różnic pomiędzy pęcherzykami zarodkowymi, likwidowano ten, którego usytuowanie sprzyjało jego zniszczeniu, ograniczając manipulacje w obrębie macicy do niezbędnego minimum. W opisanym przypadku, ze względu na duży temperament klaczy, dokonano jej uspokojenia przed zabiegiem, podając dożylnie detomidynę (Domosedan – Pfeizer Animal Health) w ilości 8 µl/kg m.c.

Pęcherzyki zarodkowe zlikwidowano pod kontrolą ultrasonograficzną, wygniatając je ręką wprowadzoną do prostnicy. Po zabiegu klaczy podano dożylnie fluniksynę (Flunimeg – Scan Vet) w ilości 500 mg aby zapobiec ewentualnemu uwolnieniu prostaglandyny PGF2α. Rozwój zarodka, a następnie płodu kontrolowano po tygodniu, miesiącu i 2 miesiącach po wykonaniu zabiegu. W opisanym przypadku pozostawiony zarodek rozwinął się prawidłowo i ciąża zakończyła się urodzeniem w terminie zdrowego źrebięcia.

Drugim przypadkiem była klacz pełnej krwi angielskiej w wieku 8 lat, stanowiona w maju. Ze względu na ograniczoną dostępność ogiera klacz otrzymała w trakcie rui domięśniowo 3000 j.m. hCG (Chorulon – Intervet) w celu przyspieszenia owulacji. Diagnozę ciąży przeprowadzono w 16. dniu po stanowieniu klaczy i w świetle macicy znaleziono 3 pęcherzyki zarodkowe w układzie 2 + 1, przy czym dwa pęcherzyki znajdujące się w tym samym rogu przylegały do siebie (ryc. 1). W tym przypadku podjęto również decyzję o redukcji nadliczbowych pęcherzyków zarodkowych. Zabieg przeprowadzono bez stosowania środków uspokajających, opisaną wcześniej techniką niszczenia pęcherzyków zarodkowych przez prostnicę. W tym przypadku zlikwidowano najpierw

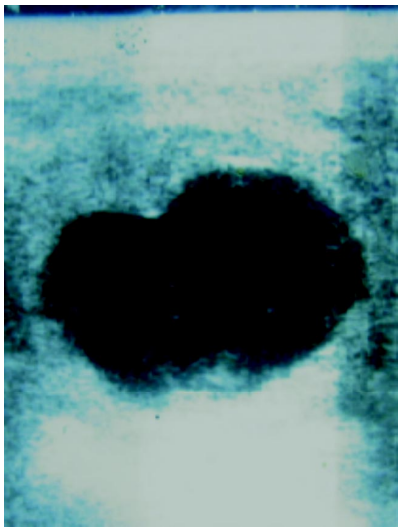

Ryc. 1. Ultrasonograficzny obraz dwóch przylegajacych do siebie pęcherzyków zarodkowych znajdujących się w świetle macicy, około 16 dni po zapłodnieniu

pojedynczy pęcherzyk zarodkowy, następnie manualnie rozsunięto sąsiadujące pęcherzyki i zlikwidowano mniejszy z nich. Decyzję taką podjęto, ponieważ pojedynczy pęcherzyk zarodkowy był nieregularny i mniejszy od pozostałych, co mogło świadczyć o zaburzeniach jego rozwoju. Po zabiegu, podobnie jak w pierwszym opisanym przypadku, podano klaczy 500 mg fluniksyny. Pozostawiony pęcherzyk zarodkowy rozwijał się początkowo prawidłowo, co wykazało powtórne badanie ultrasonograficzne przeprowadzone po około 10 dniach od zabiegu. W późniejszym okresie ciąża uległa jednak resorpcji lub poronieniu, co wykazało kolejne badanie przeprowadzone po upływie 2 miesięcy od zabiegu. Stwierdzono wówczas macicę nieciężarną bez widocznych śladów pozostawionych przez ciążę, tak więc trudno było precyzyjnie określić termin jej obumarcia.

Omówienie wyników

Owulacje mnogie obserwowane są najczęściej u koni pełnej krwi angielskiej i z tego względu ciąże bliźniacze stanowią u tej rasy często napotykany problem. Fakt znalezienia właśnie u klaczy pełnej krwi ciąży trojaczych potwierdza tę rasową predyspozycję. Opisane wcześniej przypadki ciąży trojaczej (12, 13) również dotyczyły klaczy pełnej krwi. Jak zaznaczono na wstępie, ciąże mnogie u klaczy są w zdecydowanej większości wynikiem mnogich owulacji, tak więc w obu przypadkach u klaczy musiały owulować co najmniej po trzy pęcherzyki jajnikowe. W przypadku ciąży monozygotycznej wszystkie zarodki znajdowałyby się w obrębie jednego pęcherzyka (12). Niestety, w trakcie stanowienia klacze nie były badane, tak więc wnioski na temat owulacji mogą być wyciągane jedynie *a posteriori*. W Polsce w maju obserwujemy u koni szczyt sezonu rozrodczego, a więc największą aktywność jajników (5, 15). Najwyższa jest w tym czasie również częstotliwość występowania ciąży bliźniaczych (obserwacje własne). Oprócz długiego dnia świetlnego z całą pewnością wpływa na to również wyjątkowo dobra jakość paszy spożywanej w tym okresie przez klacze. Oczywiście, wszystkie te spostrzeżenia w większym stopniu odnoszą się do klaczy, która miała ciążę trojaczą po kryciu w rui spontanicznej. W drugim przypadku do mnogiej owulacji mogło doprowadzić zastosowanie hCG.

Trudno jest określić przyczynę resorpcji pozostawionego zarodka w drugim z opisywanych przypadków. Obumarcie mogło być zarówno konsekwencją manipulacji przeprowadzanych podczas wygniatania pęcherzyków zarodkowych (zwłaszcza, że pozostawiony zarodek pochodził z połączonej i następnie rozdzielanej pary pęcherzyków), jak też mógł on obumrzeć samoistnie, co zdarza się stosunkowo często w tym okresie ciąży (1, 4, 7, 8, 11). W sytuacji, w której przy ciąży trojaczej dwa pęcherzyki są sklejone, łatwiej jest zlikwidować właśnie te dwa pęcherzyki, pozostawiając do dalszego rozwoju w macicy, trzeci – „swobodny". Takie postępowanie ogranicza ilość zabiegów w obrębie macicy do niezbędnego minimum, a pozostawiony pęcherzyk zarodkowy nie jest poddawany bezpośrednio oddziaływaniu jakichkolwiek sił zewnętrznych. W opisanym przypadku zdecydowano się świadomie na pozostawienie do dalszego rozwoju pęcherzyka pochodzącego ze sklejonej pary, ponieważ pęcherzyk pojedynczy wykazywał w obrazie ultrasonograficznym cechy świadczące o jego nieprawidłowym rozwoju.

Każda manipulacja w obrębie macicy podczas redukcji dodatkowych pęcherzyków zarodkowych, w tym np. rozdzielanie sklejonych pęcherzyków niesie ze sobą zagrożenie ich uszkodzenia. W przypadku ciąży bliźniaczych autor uzyskiwał około 90% skuteczności bez względu na ich położenie, o ile zabieg wykonywany był przed 20. dniem ciąży (dane niepublikowane). Uraz macicy przy likwidacji dwóch pęcherzyków zarodkowych nie jest, zdaniem autora, w znaczący sposób większy, należy jednak uwzględnić, że przy likwidacji większej liczby pęcherzyków zarodkowych w macicy pozostaje większa ilość płynu pęcherzykowego oraz błon, które mogą niekorzystnie wpływać na środowisko śródmaciczne.

Alternatywną metodą postępowania byłoby pozostawienie wszystkich pęcherzyków zarodkowych i obserwacja dalszego ich rozwoju, gdyż istnieje możliwość samoistnej redukcji ich liczby, szczególnie w przypadku pęcherzyków zarodkowych przylegających do siebie (deprivation hypothesis) (9). Ujemną stroną takiego postępowania jest świadomość, że począwszy od 19.-20. dnia ciąży redukcja manualna z każdym dniem ma mniejsze szanse powodzenia. Z tego względu, zwłaszcza w przypadku kosztownego stanowienia lub odbywającego się późno w sezonie, manualna redukcja nadliczbowych zarodków wydaje się najrozsądniejszym rozwiązaniem, podobnie zresztą, jak ma to miejsce w przypadku ciąży bliźniaczej (14).

W podsumowaniu warto podkreślić, że u klaczy oprócz ciąży bliźniaczej istnieje realna możliwość wystąpienia większej liczby zarodków, co powoduje, że podczas ultrasonograficznej diagnostyki ciąży należy dokonać uważnego przeglądu całej jamy macicy, nawet po znalezieniu dwóch pęcherzyków zarodkowych. Stwierdzenie w obu przedstawionych przypadkach ciąży trojaczych u klaczy rasy pełnej krwi angielskiej potwierdza szczególną predyspozycję tej rasy koni do wzrostu i owulacji większej niż jeden pęcherzyków jajnikowych. Podobnie jak w przypadku ciąży bliźniaczej istnieje możliwość zredukowania nadliczbowych pęcherzyków zarodkowych i dalszego prawidłowego rozwoju tak uzyskanej ciąży pojedynczej.

Piśmiennictwo

1. *Allen W. R.*: Luteal deficiency and embryo mortality in the mare. Rep. Domest. Anim. 2001, 36, 121-131.
2. *Ball B. A.*: Management of twin pregnancy in the mare – after endometrial cup formation. Recent Adv. Equine Reproduction: International Veterinary Information Service, Ithaca 2000.
3. *Bielański W.*: Rozród zwierząt. PWRiL, Warszawa 1977.
4. *Chevalier-Clement F.*: Pregnancy loss in the mare. Anim. Reprod. Sci. 1989, 20, 231-244.
5. *Descur S.*: Przebieg pierwszej po porodzie rui i owulacji u klaczy. Acta Agr. Silv. 1964, 4, 49-80.
6. *Descur S.*: Twinning in Thoroughbred mares in Poland. Theriogenology 1985, 23, 711-718.
7. *Ginther O. J.*: Twin embryos in mares I: from ovulation to fixation. Equine Vet. J. 1989, 21, 166-170.
8. *Ginther O. J.*: Twin embryos in mares II: post fixation embryo reduction. Equine Vet. J. 1989, 21, 171-174.
9. *Ginther O. J.*: The nature of embryo reduction in mares with twin conceptuses; deprivation hypothesis. Am. J. Vet. Res. 1989, 50, 45-53.
10. *Jeffcott L. B., Whitewell K.*: Twinning as cause of foetal and neonatal lose in the Thoroughbred mare. J. Comp. Path. 1973, 83, 91-106.
11. *Max A.*: Straty zarodkowe u zwierząt. Życie Wet. 2002, 77, 394-397.
12. *Meadows S. J., Binns M. M., Newcombe J. R., Thompson C. J., Rossdale P. D.*: Identical triplets in a thoroughbred mare. Equine Vet. J. 1995, 27, 394-397.
13. *Whithwell K. E.*: Triplet pregnancy in two Thoroughbred mares. Equine Vet. J. 1984, 16, 393-396.
14. *Witkowski M.*: Ciąża bliźniacza u klaczy – zapobieganie, diagnostyka i metody kontroli. Medycyna Wet. 2004, 60, 465-467.
15. *Witkowski M., Tischner M.*: Effect of increased daylight during late pregnancy on the reproductive performance of mares after parturition. J. Reprod. Fertil. 2000, 56, 673-677.

Adres autora: dr Maciej Witkowski, ul. Wańkowicza 5B m. 80, 02-796 Warszawa; e-mail: maciej_witkowski@sggw.pl