Praca oryginalna *Original paper*

Zawały u psów i kotów – opis wybranych przypadków

RAFAŁ SAPIERZYŃSKI

Katedra Nauk Klinicznych Wydziału Medycyny Weterynaryjnej SGGW, ul. Nowoursynowska 159c, 02-766 Warszawa

Sapierzyński R.

Infarctus in dogs and cats: a review of select cases

Summary

The aim of the study was the presentation of selected and recognized by autopsy and histopathology of cases with the development of internal organ infarction. The study was performed on 5 dogs and 1 cat, which died for different reasons and were autopsied in the Division of Pathological Anatomy, Department of Clinical Sciences of the Agricultural University of Warsaw from 2005 to 2006. In each particular case the clinical history was noted, additional laboratory findings were known in some cases. In each case autopsy and histopathological examination of the tissue samples was performed. Final diagnosis was established on the basis all diagnostic tests performed. The presence of the infarctions was recognized in 5 dogs and 1 cat: the animals were of different ages (4-12 years), of different breeds and both sexes. Lesions were localized in various internal organs, most often they were multiple (4 cases), and rarely were observed in one organ (2 cases); the spleen and lung were the most observed localization. In some cases infarctions were the direct or indirect cause of an animal's death, in others they were incidental findings. It seems that the infarctions are rather rarely observed in companion animals, and their recognition is very difficult clinically. The pathomechanisms of infarction development are various but in most cases are associated with hypercoagulable states during the different pathologic processes.

Keywords: infarction, dog, cat

Zawał (*infarctus*) to obszar martwicy niedokrwiennej spowodowany zablokowaniem dopływu krwi tętniczej do tkanki lub też zatrzymaniem drenażu żylnego z tkanki (3). W zależności od ilości krwi w ognisku zawałowym dzieli się je na zawały blade s. niedokrwienne (*infarctus albus s. anemicus*) lub czerwone s. krwotoczne (*infarctus ruber s. hemorrhagicus*). Ponadto w zależności od obecności lub braku drobnoustrojów w obrębie zawału podzielono je na zakażone i jałowe. Wygląd ogniska zawałowego zależy w głównej mierze od ilości znajdującej się w nim krwi, średnicy naczynia, które uległo zaczopowaniu, rodzaju zaistniałych uszkodzeń oraz rodzaju tkanki, która uległa całkowitemu niedokrwieniu (3).

Jak wiadomo, w większości przypadków zawały u zwierząt domowych są wynikiem zakrzepicy (*thromboembolism*), w przebiegu której mamy do czynienia z powstawaniem zakrzepów w naczyniach krwionośnych. Odrywające się zakrzepy bądź ich fragmenty są transportowane wraz z prądem krwi do serca, a stamtąd trafiają do płuc, gdzie dochodzi do zatkania tętnic i powstania zawału. Wiadomo także, że materiałem zatorowym mogą być fragmenty własnych tkanek (adipocyty, komórki szpiku kostnego), czopy z komórek nowotworowych, ciała obce (fragmenty włosów, gazy, ciała ciekłe).

Celem prezentowanej pracy było ustalenie przyczyny, patomorfologii i lokalizacji ognisk zawałowych stwierdzonych w badaniach sekcyjnych przeprowadzonych u psów i kotów.

Materiał i metody

Badania przeprowadzono na 5 psach i 1 kocie, które padły w związku z chorobą podstawową i u których wykonano sekcję zwłok w Zakładzie Patologii Katedry Nauk Klinicznych w latach 2005-2006. W każdym przypadku znany był wywiad, wyniki badania klinicznego, a w niektórych przypadkach wyniki badań dodatkowych. Każde ze zwierząt przed śmiercią miało rozpoznaną chorobę podstawową i było leczone (poza jednym przypadkiem) w mniej lub bardziej właściwy sposób. W każdym przypadku wykonano szczegółową sekcję zwłok, a także pobrano wycinki do badań histopatologicznych z narządów wewnętrznych wykazujących zmiany makroskopowe. Preparaty mikroskopowe barwiono metodą przeglądową hematoksylina-eozyna, a w razie potrzeby także innymi metodami histochemicznymi. Na podstawie wyników badań laboratoryjnych, sekcji zwłok i badania histopatologicznego stawiano rozpoznanie ostateczne, określono liczbę, lokalizację stwierdzonych ognisk zawałowych. W orzeczeniu uwzględniono, czy zawał był przyczyną bezpośrednią lub pośrednią śmierci, czy też był znaleziskiem przypadkowym.

Wyniki i omówienie

W większości omawianych przypadków bezpośrednią przyczyną śmierci (4 przypadki) były zmiany zatorowe prowadzące do powstania ognisk zawałowych w mięśniu sercowym, płucach lub śledzionie. W 2 przypadkach bezpośrednią przyczyną śmierci nie były zawały, ale były one zmianami towarzyszącymi. Wyniki badań przedstawia tabela 1.

Tab. 1. Choroba podstawowa oraz lokalizacja zawałów w analizowanych przypadkach

Lp.	Opis zwierzęcia	Wiek (lata)	Choroba podstawowa	Lokalizacja zawałów
1.	pies, mieszaniec, samiec, 13 kg	10,5	naczyniak krwionośny mięsakowy	wątroba, nerki, płuca
2.	kot, mieszaniec, samiec, 4 kg	6	złamanie kości udowej prawej	płuca, śledziona
3.	pies, jamnik, samica, 8 kg	12	gruczolak kory nadnerczy (cechy nadczynności gruczołu)	śledziona, jelito, OUN?
4.	pies, whippet, samica, 12 kg	11	zapalenie otrzewnej wtórne do ropomacicza	żołądek
5.	pies, dalmatyńczyk, samica, 30 kg	8	zespół skrętu i rozszerzenia żołądka	ściana żołądka, śledziona
6.	pies, shar-pei, samica, 14 kg	4	niewydolność nerek	mięsień sercowy

Przypadek nr 1. Zwierzę zostało doprowadzone do lekarza w związku ze znacznym osłabieniem, zaprzestaniem pobierania pokarmu, wykazywało problemy z poruszaniem się (powłóczył tylnymi kończynami). Badanie kliniczne wykazało nieznaczne przyspieszenie tempa oddychania i pracy serca, ciepłota ciała była prawidłowa, błony śluzowe były blade. Badanie USG wykazało obecność na terenie jamy brzusznej tworu o średnicy 19 cm z licznymi jamami wypełnionymi płynem. Postawiono rozpoznanie guza nowotworowego śledziony. Wykonano zabieg usunięcia zmienionej nowotworowo śledziony. Masa narządu wraz z guzem wynosiła 1,8 kg (13% masy ciała). Makroskopowo śledziona miała wygląd guzowaty: obecne były dwa duże guzy o średnicy 11 i 18 cm, poza tym bardzo liczne mniejsze guzki, rozsiane w całym miąższu narządu. Badanie cytologiczne preparatów odciskowych z przekroju guza wskazywało na obecność naczyniaka krwionośnego mięsakowego, co potwierdzono badaniem histopatologicznym. Następnego dnia pies był w dobrej formie, wszelkie objawy kliniczne stwierdzone przed zabiegiem ustąpiły. Trzeciego dnia od zabiegu wystąpił nagły atak silnych wymiotów, wielomocz, następnie apatia, poziom glukozy we krwi wynosił 420 mg%. W takim stanie pies trafił do lecznicy i pomimo zastosowanego leczenia nastąpił zgon zwierzęcia. Badanie sekcyjne wykazało obecność licznych ognisk o charakterze zawałów w nerkach, płucach. W wątrobie obserwowano ogniska martwicy rozsiane w całym narządzie, ponadto zastój krwi w jelicie, wątrobie. Badanie histopatologiczne potwierdziło obecność licznych zawałów w obu nerkach, płucach, licznych i rozległych ognisk martwicowych w wątrobie, a także rozsianego w całej wątrobie naczyniaka krwionośnego mięsakowego. Na podstawie przeprowadzonych badań ustalono, że przyczyną śmierci zwierzęcia były zaburzenia w krążeniu o charakterze wstrząsu, wywołane rozwinięciem się zatorowości i wynikającymi z niej zawałami.

Przypadek nr 2. Kot europejski, u którego w 4 dni po zabiegu osteosyntezy po złamaniu kości udowej prawej nastąpił zgon. Przed śmiercią obserwowano krótkotrwałe objawy silnej duszności. Sekcyjnie stwierdzono obecność licznych zawałów krwotocznych rozsianych we wszystkich płatach płuc, ogniskowo w płucu lewym cechy rozedmy, przekrwienie wątroby, nerek i zastój krwi w śledzionie. Badaniem mikroskopowym potwierdzono obecność zawałów krwotocznych w miąższu płuc, a także stwierdzono obecność licznych zawałów krwotocznych w śledzionie. W wątrobie odnotowano przekrwienie i miernie nasiloną wieloogniskową martwicę hepatocytów. W mięśniu sercowym przekrwienie oraz rozległe ogniska martwicy kardiomiocytów. Na podstawie przeprowadzonych badań ustalono, że przyczyną śmierci zwierzęcia była niewydolność krążeniowo-oddechowa spowodowana zatorowością i obecnością zawałów w płucach.

Przypadek nr 3. Tuż przed śmiercią u psa obserwowano objawy kliniczne, które pojawiły się nagle, miały charakter ostrych wymiotów, a następnie cechy uszkodzenia mózgu, po czym szybko nastąpił zgon zwierzęcia. Zwierzę wcześniej nie było leczone, właściciel nie sygnalizował żadnych wcześniejszych problemów zdrowotnych. Oględziny zewnętrzne zwłok wykazały znacznego stopnia powiększenie zarysu brzucha, ścieńczenie skóry, przerzedzenie włosa i wyłysienie w prawym dole słabiznowym Wygląd zewnętrzny zwierzęcia sugerował obecność nadczynności kory nadnerczy. Mikroskopowo stwierdzono zanik naskórka i mieszków włosowych, przebarwienie melaninowe naskórka, okołomieszkowe i okołonaczyniowe nacieki komórkowe zapalne złożone z komórek jednojądrowych. W płucach stwierdzono zastój krwi i ogniskowo rozedmę, endokardiozę zastawek przedsionkowo-komorowych. Ogniska zawałowe stwierdzono w śledzionie oraz jelicie. W śledzionie ogniska zawałowe były liczne, miały nieregularny kształt, wielkości od 0,5 × 1 do 2,5 × 5 cm, ponadto mikroskopowo stwierdzono ogniska hematopoezy pozaszpikowej, zastoju krwi i zanik miazgi białej. W jelicie zawały miały charakter zmian krwotocznych, w jelicie czczym i biodrowym stwierdzono obecność 7 ognisk o charakterze odcinkowego rozszerzenia ściany jelita długości od 2 do 8 cm, w okrężnicy 3 ogniska o długości 3-9,5 cm obejmujące cały obwód jelita. W całym przewodzie pokarmowym śluzowo krwista zawartość. W nadnerczu prawym guz o średnicy 2,5 cm, na prze-

kroju wiśniowej barwy, w badaniu mikroskopowym o utkaniu gruczolaka z komórek warstwy pasmowatej (komórki wykazywały cechy nasilonej syntezy steroidów). W związku z występowaniem objawów dotyczących ośrodkowego układu nerwowego podejrzewano obecność zatorów w mózgu, jednakże badaniem sekcyjnym nie udało się ich wykazać. Na podstawie przeprowadzonych badań ustalono, że przyczyną śmierci zwierzęcia była niewydolność krążenia oraz zawały w jelicie i śledzionie, czego podłożem była najprawdopodobniej nadczynność kory nadnerczy spowodowana gruczolakiem warstwy pasmowatej.

Przypadek nr 4. Na kilka dni przed śmiercią u psa obserwowano nagle pojawiające się objawy kliniczne w postaci trudności w poruszaniu się, sztywności kończyn miednicznych, ciepłota wewnętrzna wynosiła 39,6. Zastosowano leczenie objawowe (antybiotyki) oraz glikokortykosteroidy. Następnego dnia po podaniu leków pojawiły się wymioty podbarwione krwią, po 2 dniach nastąpiło zejście śmiertelne, a prowadzącemu lekarzowi nie udało się ustalić rozpoznania (podejrzewano zatrucie). W sekcyjnym i mikroskopowym badaniu wycinków narządów stwierdzono ropne zapalenie macicy, z powiększeniem jej światła i nacieczeniem ropnym ściany narządu, rozlewające się na otrzewną (wysięk ropny w jamie otrzewnej). W żołądku zapalenie wrzodziejące (liczne liniowe wrzody w trzonie żołądka), u podstawy wrzodów w naczyniach błony podśluzowej obecność zakrzepów. Przekrwienie i obrzęk płuc, w wątrobie zastój krwi, wieloogniskowa martwica hepatocytów z towarzyszącym nacieckiem komórkowym zapalnym, zastój żółci w hepatocytach. W nerkach zwyrodnienie i martwicę komórek nabłonka kanalików, wieloogniskowe nacieki z komórek jednojądrowych w tkance śródmiąższowej. Stwierdzono ponadto rozstrzeń komory lewej serca, endokardiozę zastawek przedsionkowo-komorowych; przekrwienie, niewielkiego stopnia okołonaczyniowe włóknienie, ogniskowo zwyrodnienie szkliste kardiomiocytów. Na podstawie przeprowadzonych badań ustalono, że przyczyną śmierci zwierzęcia była niewydolność krążenia, wynikająca prawdopodobnie z posocznicy, która była konsekwencją ropnego zapalenia macicy i otrzewnej. Ogniska martwicowe w błonie śluzowej żołądka wskazywały na niedokrwienny (zawałowy) charakter zmian.

Przypadek nr 5. Zgon zwierzęcia nastąpił nagle, z podejrzeniem skrętu żołądka; wśród objawów klinicznych obserwowano powiększenie zarysu powłok brzusznych, duszność, „puste wymioty" i znaczne osłabienie. Sekcja zwłok wykazała zespół skrętu i rozszerzenia żołądka oraz przemieszczenie i skręt śledziony. W badaniu makroskopowym ściana żołądka była silnie przekrwiona, pogrubiała, rozpulchniona, miejscami o konsystencji galaretowatej. Śledziona oprócz zmiany położenia wykazywała cechy zastoju krwi z ogniskowymi zmianami barwy na ciemnowiśniową. Z innych nieprawidłowości stwierdzono wodobrzusze, obrzęk płuc, rozstrzeń jam serca, kamicę miedniczek i pęcherza moczowego. W badaniu mikroskopowym wycinków ściany żołądka i wycinków śledziony stwierdzono obecność ognisk martwicy o charakterze zawałów krwotocznych.

Przypadek 6. U psa stwierdzono wymioty, krwawą biegunkę, duszność, bolesność jamy brzusznej, a w końcowej fazie choroby bezmocz. Wyniki badań laboratoryjnych wskazywały na niewydolność nerek (podejrzewano zapalenie kłębuszkowe nerek bądź amyloidozę) i pomimo podjęcia właściwej terapii po kilku dniach nastąpiło zejście śmiertelne. Badanie sekcyjne i mikroskopowe narządów wewnętrznych wykazało przewlekłe śródmiąższowe zapalenie nerek, znacznego stopnia kłębuszkowe rozplemowo-błoniaste zapalenie nerek, przewlekłe zapalenie trzustki, zwyrodnienie i martwicę hepatocytów, przekrwienie płuc, ognisko zawałowe o średnicy 1 cm, zlokalizowane w obrębie mięśnia brodawkowatego komory lewej (ryc. 1). Na podstawie przeprowadzonych badań ustalono, że bezpośrednią przyczyną śmierci zwierzęcia była niewydolność krążenia spowodowana zawałem w obrębie mięśnia brodawkowatego komory lewej.

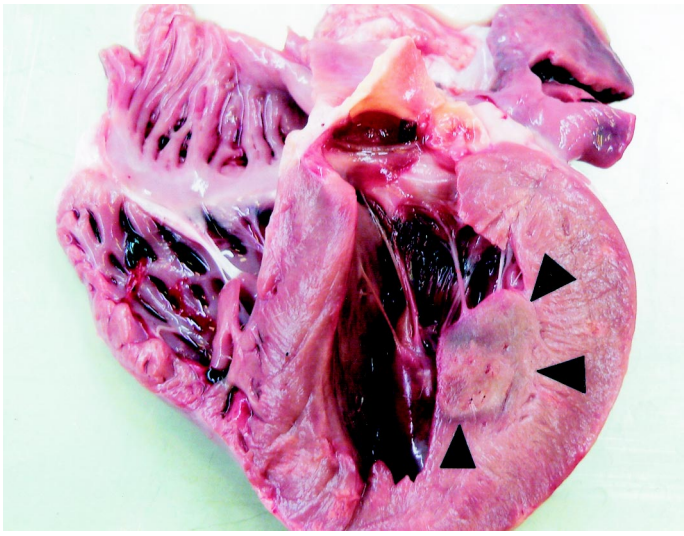

Ryc. 1. Ognisko zawału bladego (strzałki) w obrębie mięśnia brodawkowatego komory lewej serca u psa

W przedstawionych przypadkach bezpośrednią lub pośrednią przyczyną śmierci zwierząt była obecność ognisk zawałowych w różnych narządach lub też zawały towarzyszyły chorobie podstawowej. Zmiany te były mniej lub bardziej rozległe, obejmowały różne narządy wewnętrzne i były spowodowane różnymi przyczynami. W większości przypadków zawały stwierdzono w obrębie kilku narządów wewnętrznych, rzadziej ogniska zawałowe obserwowano tylko w jednym miejscu. Najczęściej zmiany zlokalizowane były w śledzionie oraz płucach i żołądku, rzadziej w innych narządach wewnętrznych. Według danych piśmiennictwa, podobnie jak to obserwowano w badaniach własnych u psów i kotów, zawały najczęściej obserwuje się w śledzionie i płucach. Zawały stano-

wią nawet do 11,5% wszystkich usuniętych ze śledziony zmian patologicznych, jednakże ich prawdziwe rozpowszechnienie może być większe w związku z tym, że przynajmniej w części przypadków nie dają one żadnych objawów klinicznych ani nie wymagają postępowania terapeutycznego (4, 7, 10). Stan zakrzepicy płucnej niejednokrotnie przebiegającej z powstawaniem zawałów stwierdza się w obrębie płuc, zarówno u psów, jak i u kotów. U kotów częstość występowania zakrzepicy płucnej w badanym 24-letnim okresie oszacowano na 0,06% (12). Dość często ogniska zawałowe stwierdza się w obrębie ślinianek, w jednym z badań zmiany te rozpoznano w 8% wycinków tkanek gruczołów ślinowych przesłanych do badania histopatologicznego (13). Wyjątkowo rzadko zawały u psów i kotów stwierdza się w obrębie mięśnia sercowego; według badań ośrodków amerykańskich 4-6 przypadków rocznie na 1 ośrodek uniwersytecki (5, 8).

Do zatorowości i powstawania ognisk zawałowych w części z tych przypadków dochodzi najczęściej w przebiegu zakrzepicy (*thrombosis*). Podłożem tej nieprawidłowości są wszelkie stany, które prowadzą do uszkodzenia śródbłonka naczyniowego, zaburzają prawidłowy przepływ krwi przez naczynia i jamy serca oraz zwiększają lepkość krwi i ułatwiają proces krzepnięcia wewnątrznaczyniowego (tzw. triada Virchova; 3, 6). Zawał może być także konsekwencją mechanicznego ucisku z zewnątrz na naczynie krwionośne, procesów patologicznych toczących się w obrębie ściany naczynia bądź też zablokowania przepływu krwi przez czop zatorowy nie będący fragmentem zakrzepu.

Każda choroba, która prowadzi do rozsianego uszkodzenia śródbłonka naczyniowego predysponuje do powstawania zakrzepów i zawałów (9). Do takich stanów należą rozsiane zakażenia wirusowe i bakteryjne (szczególnie stany posocznicowe; przypadek nr 4), masywny i rozsiany proces nowotworowy (przypadek nr 1), uszkodzenie komórek śródbłonka oraz ich martwica w przebiegu przewlekłego zastoju krwi (przypadek nr 5). Przyczyną powstawania zakrzepicy w przebiegu posocznicy u zwierząt jest uszkodzenie śródbłonka naczyniowego, wynikające z bezpośredniego działania endotoksyn bakteryjnych bądź też miejscowej lub uogólnionej reakcji zapalnej (9). W przebiegu zapalenia dochodzi do uwalniania licznych cytokoin prozapalnych, takich jak: interleukina 1, interleukina 2, czynnik martwicy nowotworu (tumor necrosis factor, TNF) i innych. Uszkodzenie komórek śródbłonka odsłania leżący pod nimi kolagen i umożliwia przyleganie płytek krwi, co może zapoczątkować formowanie się zakrzepu. Dodatkowo w przebiegu uogólnionego procesu zapalnego może dojść do rozwoju zapalenia naczyń.

Proces nowotworowy może przyczyniać się do powstawania ognisk zawałowych na kilka sposobów. Masa guza może mechanicznie uciskać na naczynie

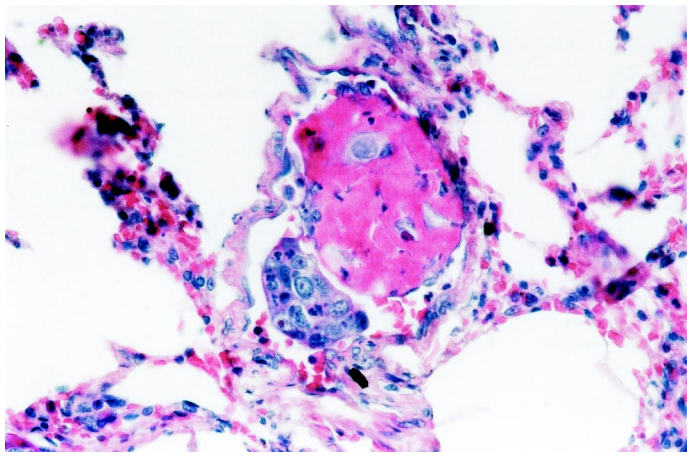

Ryc. 2. Skupisko komórek nowotworowych i zakrzep w świetle naczynia krwionośnego płuc, barwienie hematoksyliną i eozyną, powiększenie 400 ×

krwionośne z zewnątrz bądź może dochodzić do naciekania naczyń krwionośnych przez inwazyjny wzrost guza złośliwego (11). Ponadto, tak jak to stwierdzono w przypadku własnym, do powstawania licznych drobnych ognisk zawałowych w nerkach i wątrobie przyczynia się obecność skupisk komórek nowotworowych w naczyniach krwionośnych niesionych wraz z prądem krwi (ryc. 2). Dodatkowo rozsiew nowotworu złośliwego drogą naczyń krwionośnych może prowadzić do uszkodzenia komórek śródbłonka naczyniowego z uruchomieniem kaskady krzepnięcia i tworzeniem większych lub mniejszych zatorów.

Uszkodzenie komórek śródbłonka ma też miejsce w przypadku przewlekłego zastoju krwi, który doprowadza do niedotlenienia komórek śródbłonka, ich uszkodzenia, martwicy i złuszczenia. Ponadto, w takich przypadkach dochodzi do znacznego stopnia spowolnienia przepływu krwi przez naczynia krwionośne, co umożliwia elementom morfotycznym krwi (w tym płytkom krwi) łatwy kontakt ze śródbłonkiem naczyniowym. W stadium krańcowym dochodzi do całkowitego zablokowania odpływu krwi przez zaciśnięte naczynia żylne (tętnice posiadają grubą ścianę w większym stopniu odporną na siły zaciskające) tworzą się rozległe obszary zawałów krwotocznych, obejmujące obszerne fragmenty ściany żołądka oraz śledziony w przypadku jej zagięcia i skrętu (10).

Kolejną przyczyną powstawania zatorów jest stan nadmiernej krzepliwości krwi, mogący być konsekwencją tak wzrostu aktywności czynników krzepnięcia, jak też osłabienia procesów fibrynolizy. Stan nadmiernej krzepliwości mógł być przyczyną powstawania zakrzepów i zawałów u jamnika z gruczolakiem kory nadnerczy (przypadek nr 3). Przyczyna wzmożonej hemostazy w przebiegu nadmiaru endogennych (choroba Cuschinga) lub egzogennych glikokortykosteroidów nie jest do końca poznana, podejrzewa się jednak, że nadmiar hormonów prowadzi do obniżenia stężenia aktywatora plazminogenu (2, 7). Do nadmiernej krzepliwości krwi może też dochodzić w przebiegu chorób nerek. W grę wchodzić mogą tu różne czyn-

niki: jednym z nich może być stwierdzane w przypadku nefropatii przebiegających z utratą białek obniżenie w surowicy stężenia antytrombiny III, w wyniku wzmożonej utraty tego białka przez kłębuszki nerkowe. Niedobór lub brak antytrombiny III sprawia, że pojawia się względny nadmiar trombiny i stan wzmożonej krzepliwości krwi (1, 7, 12). W badaniach własnych (przypadek nr 6) stwierdzono przewlekłe kłębuszkowe zapalenie nerek, przebiegające z utratą dużych ilości białka przez uszkodzone kłębuszki nerkowe (stosunek białka do kreatyniny w moczu wynosił 4,4; w przestrzeni moczowej kłębuszków obserwowano obfite złogi białkowe).

Klasycznym przykładem zatorowości przebiegającej z tworzeniem ognisk zawałowych w płucach są stany po załamaniach kości, zapaleniach kości i szpiku kostnego oraz przedłużające się zabiegi chirurgiczne (przypadek nr 2). Czopem zatorowym w takich przypadkach bywają najczęściej komórki tkanki tłuszczowej bądź komórki szpiku kostnego uwolnione z jamy szpikowej po uszkodzeniu kości. Wraz z krwią wędrują one poprzez serce i najczęściej zatrzymywane są w naczyniach krążenia płucnego.

Najczęściej objawy kliniczne obecności zawałów w narządach, które nie mają kluczowego znaczenia dla przeżycia zwierzęcia (śledziona, jelito), są maskowane przez objawy kliniczne dotyczące choroby podstawowej (7). Jednakże nawet w przypadku obecności ognisk zawałowych w sercu czy układzie nerwowym objawy dotyczące uszkodzenia tych narządów nie muszą być wyraźnie zaznaczone (8). Dość typowy obraz kliniczny stwierdzano u kotów z chorobą zatorowo-zakrzepową płuc, u każdego ze zwierząt obserwowano przed śmiercią objawy silnej duszności (12). Należy jednak zaznaczyć, że nawet w tak typowej sytuacji rzadko udaje się powiązać te typowe objawy kliniczne z ich bezpośrednią przyczyną; w cytowanym badaniu w żadnym z 17 analizowanych przypadków nie udało się rozpoznać zatorowości płuc przed śmiercią lub eutanazją zwierzęcia (12). Niekiedy jednak przebieg kliniczny w przebiegu zatorowości jest nadostry, stwierdza się nagły zgon poprzedzony lub nie objawami klinicznymi. Taki przebieg bywa obserwowany najczęściej w przypadku, gdy proces dotyczy narządów o krytycznym znaczeniu dla przeżycia zwierzęcia, jak w ośrodkowy układ nerwowy, płuca czy serce (5, 7, 8).

W podsumowaniu należy stwierdzić, że obecność zawałów u psów i kotów stwierdza się rzadko, mogą być one bezpośrednią przyczyną śmierci zwierząt lub też są jedynie zmianami towarzyszącymi chorobie podstawowej. Rozpoznanie zatorowości oraz obecność zawałów jest trudne, rzadko udaje się zdiagnozować te stany przyżyciowo, a rozpoznanie ostateczne w większości przypadków stawiane jest po śmierci. Rokowanie w przebiegu zatorowości z powstawaniem zawałów jest ostrożne, zależy od choroby podstawowej i miejsca, w którym doszło do powstania zawału.

Piśmiennictwo

1. *Abdullah R.*: Hemostasis abnormalities in nephrotic syndrome. Vet. Clin. North. Am. Small Anim. Pract. 1988, 18, 105-113.
2. *Anhalt G. J., Patel H. P., Labid R. S.*: Dexamethasone inhibits plasminogen activator activity in experimantal pemphigus in vivo but does not block acantholysis. J. Immunol. 1986, 136, 113-117.
3. *Cheville N. F.*: Fluid balance and blood volume disorders, [w:] Cheville N. F.: Introduction to Veterinary Pathology. Iowa State Press 1999, 185-207.
4. *Day M. J., Lucke V. M., Pearson H.*: A review of pathological diagnoses made from 87 canine splenic biopsies. J. Small Anim. Pract. 1995, 36, 426--433.
5. *Driehuvs S., Van Winkle T. J., Sammarco C. D., Drobatz K. J.*: Myocardial infarction in dogs and cats: 37 cases (1985-1994). J. Am. Vet. Med. Assoc. 1998, 213, 1444-1448.
6. *Garosi L., McConnell J. F., Platt S. R., Barone G., Baron J. C., de Lahunta A., Schatzberg S. J.*: Clinical and topographic magnetic resonance characteristics of suspected brian infraction in 40 dogs. J. Vet. Intern. Med. 2006, 20, 311-321.
7. *Hardie E. M., Varden S. L., Spaulding K., Malarkey D. E.*: Splenic infraction in 16 dogs: a retrospective study. J. Vet. Intern. Med. 1995, 9, 141-148.
8. *Kidd L., Stepien R. L., Amrheiw D. P.*: Clinical findings and coronary artery disease in dogs and cats with acute and subacute myocardial necrosis: 28 cases. J. Am. Anim. Hosp. Assoc. 2000, 36, 199-208.
9. *Palmer K. G., King L. G., Van Winkle T. J.*: Clinical manifestations and associated disease syndromes in dogs with cranial vena cava thrombosis. J. Am. Vet. Med. Assoc. 1998, 213, 220-224.
10. *Parton A. T., Volk S. W., Weisse C.*: Gastric ulceration subsequent to partial invagination of the stomach in a dog with gastric dilatation-volvulus. J. Am. Vet. Med. Assoc. 2006, 228, 1895-900.
11. *Saridomichelakis M. N., Koutinas C. K., Souftas V., Kaldrymidon H., Koutinas A. F.*: Extensive caudal vena cava thrombosis secondary to unilateral renal tubular cell carcinoma in a dog. J. Small Anim. Pract. 2004, 45, 108--112.
12. *Schermerhorn T., Pembelton-Corbett J. R., Kornreich B.*: Pulmonary thromboembolism in cats. J. Vet. Intern. Med. 2004, 18, 533-535.
13. *Sprangler W. L., Culbertson M. R.*: Prevalence, type, and importance of splenic diseases in dogs: 1,480 cases (1985-1989). J. Am. Vet. Med. Assoc. 1992, 201, 829-834.

Adres autora: dr Rafał Sapierzyński, ul. Nowoursynowska 159c, 02-766 Warszawa; e-mail: sapieh@wp.pl