Praca oryginalna *Original paper*

Więzadła stawu szczytowo-potylicznego i stawu szczytowo-obrotowego psa w aspekcie anatomii klinicznej*)

AGNIESZKA WIELĄDEK, MARTA KUPCZYŃSKA

Katedra Nauk Morfologicznych Wydziału Medycyny Weterynaryjnej SGGW, ul. Nowoursynowska 159, 02-776 Warszawa

Wielądek A., Kupczyńska M.

Atlantooccipital and atlantoaxial ligaments in dogs from a clinical anatomy perspective

Summary

The aim of the study was to describe the role of the craniocervical junction ligaments in a dog with the focus on the ligaments that have not been described yet. The research examined cadavers of 15 adult male and female dogs of different breeds, fixed in 10% formaldehyde. The results of the research indicated that the stability of the craniocervical junction depends not only on well known ligaments like: Apical ligament of dens, Alar ligaments, Transverse atlantal ligament, Dorsal atlantoaxial ligament and Lateral ligaments, but also on three pairs of ligaments described for the first time in this publication; namely: Dorsal ligaments, Collateral internal cranial atlantal ligaments and Collateral internal caudal atlantal ligaments. Atlantooccipital and atlantoaxial ligaments, described as functionally integral, are a more constitutional and multilevel system of ligaments, which were observed in all examined dogs. This fact should be taken into consideration in all surgeries of the cervical region (occipital anesthesia, occipital myelography, surgical interventions). The most frequent reasons for a dislocation in the craniocervical junction have also been discussed.

Keywords: dog, craniocervical junction

W piśmiennictwie z zakresu medycyny człowieka staw szczytowo-potyliczny oraz szczytowo-obrotowy są traktowane jako integralna całość i określane jako „the craniocervical junction" (1, 8). Nazwę tę można tłumaczyć jako połączenie przednio-szyjne lub połączenie czaszkowo-szyjne. Zdaniem autorek i uwzględniając Anatomiczne Mianownictwo Weterynaryjne (1, 13), pierwszy człon tego określenia należy jednak odnieść do kierunku, a więc przyjąć nazwę połączenie przednio-szyjne (*junctura craniocervicalis*).

Kilka aspektów przemawia za tym, aby u psa oba stawy potraktować podobnie. Po pierwsze, biorą one udział w ruchach głowy. W stawie szczytowo-potylicznym odbywa się głównie unoszenie i opuszczanie głowy, natomiast staw szczytowo-obrotowy odpowiedzialny jest za jej ruch rotacyjny. Po drugie, u psa i innych mięsożernych obie jamy stawu szczytowo-potylicznego są połączone z jamą stawu szczytowo-obrotowego. Po trzecie, pierwszy kręg szyjny (*atlas*) bierze udział w budowie obu stawów, które są ze sobą ściśle połączone przez poszczególne więzadła.

Opis morfologii stawu szczytowo-potylicznego i szczytowo-obrotowego oraz ich więzadeł zamieszczany jest w wielu publikacjach, w tym monografiach anatomicznych (9-12, 16, 19). W zależności od zakresu tematycznego pozycji, opis ten jest bardziej lub mniej szczegółowy. W cytowanej literaturze autorzy nie wskazują jednak jednoznacznie lub w ogóle pomijają miejsca przyczepów (początkowego i końcowego) poszczególnych więzadeł. Wiadomo natomiast, że więzadła odgrywają zasadniczą rolę w stabilizacji połączenia przednio-szyjnego. Stąd tak ważna jest znajomość ich morfologii, topografii oraz syntopii.

Celem badań było określenie roli i opis więzadeł połączenia przednio-szyjnego u psów, ze szczególnym uwzględnieniem tych jego elementów, o których brak jest informacji w piśmiennictwie. Poddano analizie także rolę poszczególnych struktur połączenia przednio-szyjnego w stabilizacji tego odcinka kręgosłupa.

Materiał i metody

Badania przeprowadzono na zwłokach 15 dorosłych psów obu płci (8 samic i 7 samców), reprezentantów różnych ras: 3 mieszańce, 3 jamniki, 2 yorkshire teriery, 1 pinczer miniatura, 1 sznaucer miniatura, 1 terier walijski, 1 amstaff, 1 rottweiller, 1 wyżeł szorstkowłosy oraz 1 dog niemiecki. Zwłoki utrwalono w 10% formaldehydzie. Dokonano szczegółowej standardowej preparacji anatomicznej stawu szczytowo-potylicznego i szczytowo-obrotowego, ze szczególnym uwzględnieniem więzadeł. Struktury anatomiczne uwidocznione podczas preparacji dokumentowano fotograficznie. Wszystkie użyte miana morfologiczne zastosowano zgodnie z obowiązującym mianownictwem anatomicznym (1, 13). Dla struktur, które nie

*) Badania naukowe finansowane ze środków Komitetu Badań Naukowych w latach 2004-2007 jako projekt badawczy 2P06K0272.

są zamieszczone w dotychczasowym mianownictwie, zaproponowano nazwy własne. W dalszych częściach opisu zastosowano skróty: C_1 – dla kręgu szczytowego i C_2 – dla kręgu obrotowego.

Wyniki i omówienie

W połączeniu przednio-szyjnym u psów można wyróżnić następujące połączenia maziowe: dwa elipsoidalne (prawy i lewy) stawy między kłykciami potylicznymi (*condyli occipitales*) a dołkami stawowymi przednimi kręgu szczytowego (*foveae articulares craniales atlantis*); pojedynczy, pośrodkowy staw między powierzchnią stawową zęba (*facies articularis dentis*) a dołkiem zębowym (*fovea dentis*) na wewnętrznej stronie łuku dobrzusznego kręgu szczytowego oraz dwa (prawy i lewy) stawy między dołkami stawowymi tylnymi kręgu szczytowego (*foveae articulares caudales atlantis*) a powierzchniami stawowymi wyrostków stawowych przednich kręgu obrotowego (*facies articulares processuum articularium cranialium atlantis*).

Wymienione stawy są ściśle ze sobą powiązane i wspierane w swojej funkcji przez różne struktury łącznotkankowe. Należą do nich: więzadło wierzchołka zęba (*ligamentum apicis dentis*) ciągnące się od wierzchołka zęba do dolnej krawędzi otworu wielkiego (ryc. 1); parzyste więzadła skrzydłowe (*ligamenta alaria*) rozciągające się od wierzchołka zęba do wewnętrznej powierzchni kłykci potylicznych (ryc. 1), więzadło poprzeczne kręgu szczytowego (*ligamentum transversum atlantis*) układające się w otworze kręgowym C_1, między przyśrodkowymi jego ścianami, poprzecznie ponad zębem C_2 (ryc. 1, 2) oraz więzadło szczytowo-obrotowe dogrzbietowe (*ligamentum atlantoaxiale dorsale*), łączące guzek dogrzbietowy kręgu szczytowego z przednio-dolną powierzchnią wyrostka kolczystego C_2. Staw szczytowo-potyliczny po obu jego stronach wzmacniają więzadła boczne kręgu szczytowego (*ligamenta lateralia atlantis*). Ciągną się one od przedniej krawędzi skrzydeł C_1 do przyśrodkowej powierzchni wyrostków przykłykciowych (*processus paracondylares*) kości potylicznej.

Przestrzeń miedzy strukturami stawu szczytowo-potylicznego przykrywa od góry błona szczytowo-potyliczna dogrzbietowa (*membrana atlantooccipitalis dorsalis*), a od dołu błona szczytowo-potyliczna dobrzuszna (*membrana atlantooccipitalis ventralis*). Pierwsza rozpościera się między górną granicą otworu wielkiego (*foramen magnum*) a przednią krawędzią łuku dogrzbietowego kręgu szczytowego (*arcus dorsalis atlantis*). Struktura ta zrasta się z warstwą zewnętrzną każdej z torebek stawowych. Błona szczytowo-potyliczna dobrzuszna rozpięta jest między dolną granicą otworu wielkiego i łukiem dobrzusznym kręgu szczytowego (*arcus ventrlalis atlantis*). Przestrzeń pomiędzy łukiem kręgu obrotowego a łukiem dogrzbietowym pierwszego kręgu szyjnego pokrywa błona szczytowo-obrotowa dogrzbietowa (*membrana atlantoaxialis dorsalis*). Bezpośrednio nad nią przebiega wspomniane więzadło szczytowo-obrotowe dogrzbietowe. Ponadto, staw ten wzmacniany jest przez szeroką, łącznotkankową blaszkę, czyli błonę pokrywającą (*membrana tectoria*), układającą się nad więzadłem poprzecznym kręgu szczytowego. Błona ta

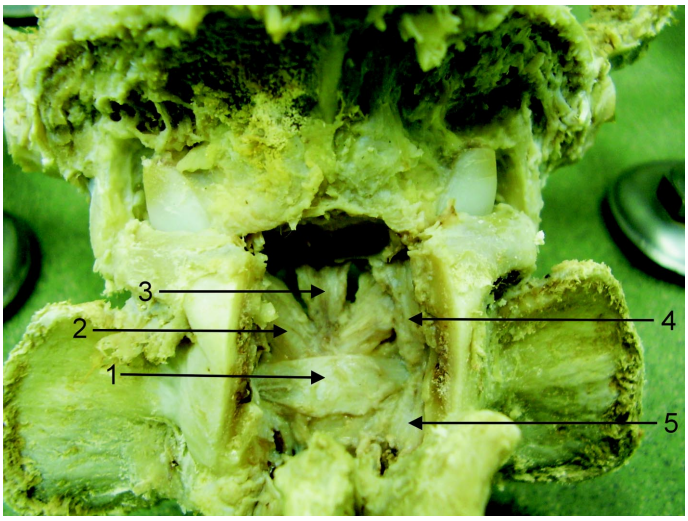

Ryc. 1. Staw szczytowo-potyliczny i szczytowo-obrotowy rottweillera widziany z góry, po usunięciu łuku dogrzbietowego kręgu szczytowego; 1 – więzadło poprzeczne kręgu szczytowego, 2 – więzadło skrzydłowe lewe, 3 – więzadło szczytowe zęba, 4 – więzadło poboczne wewnętrzne doczaszkowe prawe, 5 – więzadło poboczne wewnętrzne doogonowe prawe



Ryc. 2. Staw szczytowo-potyliczny i szczytowo-obrotowy jamnika widziany od strony kanału kręgowego, po zdjęciu łuku dogrzbietowego kręgu szczytowego; 1 – skrzydło kręgu szczytowego, 2 – więzadło poboczne wewnętrzne doogonowe prawe, 3 – grzebień kręgu obrotowego, 4 – więzadło poprzeczne kręgu szczytowego

rozciąga się pomiędzy dogrzbietową powierzchnią trzonu kręgu obrotowego a dolną krawędzią otworu wielkiego.

W trakcie przeprowadzonych badań własnych zaobserwowano występowanie więzadeł, które do tej pory nie zostały opisane.

Stwierdzono obecność parzystego więzadła (prawego i lewego) rozciągającego się od przedniej krawędzi skrzydeł kręgu szczytowego, biegnącego następnie górnie, nad przyczepem więzadeł bocznych tego kręgu i kończącego się na granicy łuski i części bocznej kości potylicznej, tuż nad otworem wielkim (ryc. 3, 4, 5). Biorąc pod uwagę przebieg tego więzadła oraz zasady mianownictwa anatomicznego, proponuje się, aby to więzadło nosiło nazwę: więzadło dogrzbietowe kręgu szczytowego

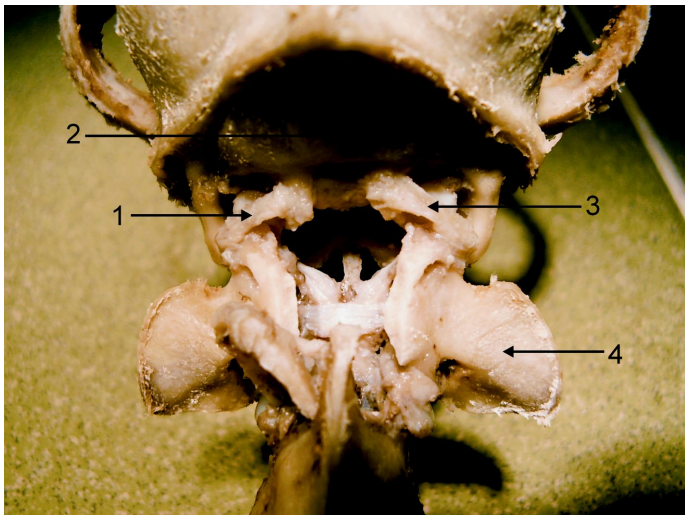

Ryc. 3. Staw szczytowo-potyliczny i szczytowo-obrotowy pinczera miniaturowego widziany z góry, po usunięciu łuku dogrzbietowego kręgu szczytowego; 1 – więzadło dogrzbietowe kręgu szczytowego lewe, 2 – łuska kości potylicznej, 3 – więzadło dogrzbietowe kręgu szczytowego prawe, 4 – skrzydło kręgu szczytowego

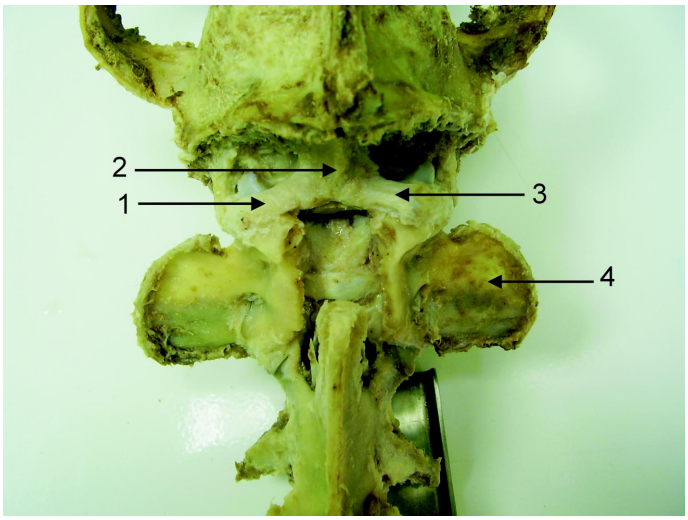

Ryc. 4. Staw szczytowo-potyliczny i szczytowo-obrotowy doga niemieckiego widziany z góry, po usunięciu łuku dogrzbietowego kręgu szczytowego; 1 – więzadło dogrzbietowe kręgu szczytowego lewe, 2 – łuska kości potylicznej, 3 – więzadło dogrzbietowe kręgu szczytowego prawe, 4 – skrzydło kręgu szczytowego

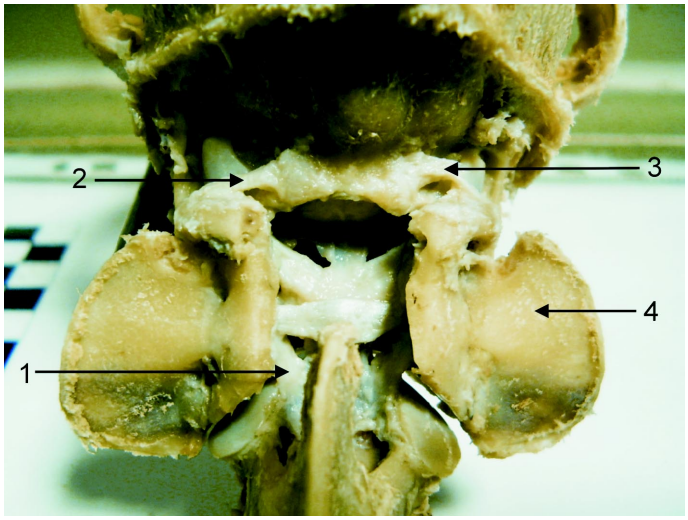

Ryc. 5. Staw szczytowo-potyliczny i szczytowo-obrotowy jamnika widziany z góry, po usunięciu łuku dogrzbietowego kręgu szczytowego; 1 – więzadło poboczne wewnętrzne doogonowe lewe, 2 – więzadło dogrzbietowe kręgu szczytowego lewe, 3 – więzadło dogrzbietowe kręgu szczytowego prawe, 4 – skrzydło kręgu szczytowego

(*ligamentum dorsale atlantis*). Patrząc z boku, więzadła boczne i dogrzbietowe kręgu szczytowego ułożone są w stosunku do siebie pod kątem prostym.

W kanale kręgowym, poza opisanymi wcześniej: więzadłami skrzydłowymi, więzadłem wierzchołka zęba i więzadłem poprzecznym zaobserwowano w tracie przeprowadzanej preparacji również inne parzyste więzadło (prawe i lewe), o którym brak informacji w piśmiennictwie. Każde z nich ciągnie się od powierzchni bocznej otworu kręgowego C_1, nad doczaszkową krawędzią więzadła poprzecznego i kończy na kłykciach potylicznych, tuż nad przyczepem więzadeł skrzydłowych. W tym miejscu omawiane więzadło krzyżuje się z ostatnio wymienionymi (ryc. 1). Proponuje się, aby to parzyste więzadło otrzymało następującą nazwę: więzadło kręgu szczytowego poboczne wewnętrzne doczaszkowe (*ligamentum atlantis collaterale internum craniale*).

Następne, nieopisane dotychczas, parzyste więzadło obserwowano także w kanale kręgowym pomiędzy kręgiem szczytowym a obrotowym. Jego przyczep początkowy ma miejsce nad powierzchniami stawowymi przednimi kręgu obrotowego, końcowy na powierzchni bocznej otworu kręgowego kręgu szczytowego, na granicy wyznaczonej przez doogonową krawędź więzadła poprzecznego (ryc. 1, 2, 5). Przyjęcie nazwy – więzadło kręgu szczytowego poboczne wewnętrzne doogonowe (*ligamentum atlantis collaterale internum caudale*) – dobrze identyfikuje topografię omawianej struktury.

Na stabilność połączenia przednio-szyjnego, rozpatrywaną w ujęciu biomechanicznym, ma wpływ wzajemny stosunek, w jakim pozostają względem siebie tworzące jedność funkcjonalną: podstawa czaszki (głównie część podstawna kości potylicznej ograniczająca wraz z krawędzią dolną jej łuski i kłykciami potylicznymi otwór wielki), kręg szczytowy, kręg obrotowy oraz przede wszystkim więzadła wiążące te trzy struktury (1, 3, 8).

Niestabilność w stawie szczytowo-obrotowym jest przyczyną zwichnięcia (*luxatio articulatio atlantoaxialis*) lub nadwichnięcia (*subluxatio articulatio atlantoaxialis*) między C_1 a C_2. Prowadzi to do uniesienia dogrzbietowego kręgu obrotowego, a w szczególności jego zęba (*dens*), w stosunku do kręgu szczytowego. W konsekwencji obserwuje się drastyczne objawy kliniczne, jako wynik kompresji rdzenia kręgowego. Rasami największego ryzyka są psy zaliczane do tzw. toy-breeds – ras miniaturowych: yorkshire terier, chihuahua, pudel miniaturowy. Niestabilność szczytowo-obrotowa jest także opisywana u psów dużych ras, takich jak: rottweilery, dobermany, wyżły czy owczarki niemieckie (15, 17, 20).

Rozpatruje się kilka aspektów morfologicznych prowadzących do zwichnięcia w stawie szczytowo-obrotowym. Dotyczą one więzadeł lub kośćca i mogą występować jednocześnie, osobno bądź jedne wynikać z dru-

gich. Dzieli się je więc na zależne od aparatu więzadłowego, budowy kręgów, kształtu i wielkości powierzchni stawowych, morfologii zęba kręgu C_2 oraz tendencji do rotacji kręgosłupa względem osi długiej ciała czy rotacji na boki w odcinku C_1-C_2 (4-7, 15, 17, 20).

Najczęstszą zmianą dotyczącą aparatu więzadłowego jest rozluźnienie więzadeł. Bezpośrednią przyczyną są urazy mechaniczne, wypadki komunikacyjne, ale także procesy zapalne toczące się w gardle, migdałkach czy uchu wewnętrznym. Drogą „anatomiczną", żylno-limfatyczną, zakażenie jest przenoszone na tkanki aparatu więzadłowego, co prowadzi do rozluźnienia więzadeł oraz zwiększonej mobilności przejściowej między C_1 i C_2. W wyniku rozluźnienia więzadła poprzecznego kręgu szczytowego następuje uniesienie dogrzbietowe C_2, powiększenie się odległości pomiędzy łukiem dobrzusznym kręgu szczytowego a zębem C_2 (określanej jako odległość kręg szczytowy-ząb), co powoduje zwiększoną ruchomość odcinka C_1-C_2. Nie mniej ważną rolę przypisuje się więzadłom skrzydłowym. Osłabienie struktury tych więzadeł zwiększa stopień rotacji głowy (3, 7, 17).

Wymienianą drugą przyczyną zwichnięć są zaburzenia budowy kręgów, głównie zęba kręgu obrotowego. U osobników, określanych przez Sharpa i Wheelera (17) jako psy z wrodzoną słabością połączenia przednio-szyjnego, prawidłowo ukształtowany ząb obserwowano u 24% przebadanych psów, u 46% wystąpiła hipoplazja zęba kręgu C_2, a w 30% zmiany rozwojowe kształtu. U psów z prawidłowo ukształtowanym czy nawet zmienionym zębem C_2 kluczową rolę w niestabilności stawu szczytowo-obrotowego przypisuje się anomaliom dotyczącym więzadła poprzecznego kręgu szczytowego (11, 17).

W ocenie mobilności połączenia przednio-szyjnego nieodzowne staje się także oszacowanie wielkości i kształtu powierzchni stawowych wyrostków stawowych tylnych kręgu obrotowego oraz jego dołu kręgowego – określanego jako vertebral endplate. Przeprowadzone wcześniej badania odcinka C_3-C_7, wykazały większy stopień rotacji osiowej u psów ras małych i jamników w stosunku do ras dużych, w związku z kształtem owalnym powierzchni stawowych wyrostków stawowych tych kręgów. Uważa się, że jeżeli powierzchnie te zbliżone są do koła, to ma to wpływ na nasilenie ruchu w kierunkach bocznych. Psy, u których stwierdzono większy stopień ruchomości kręgosłupa w odcinku szyjnym, były bardziej narażone na uszkodzenie krążka międzykręgowego (4-6). Inni autorzy zgodnie potwierdzają, że w skali całego kręgosłupa wypadnięcie jądra miażdżystego w odcinku szyjnym u psów jest wielokrotnie rzadsze niż w odcinku piersiowo-lędźwiowym, ale zwracają uwagę na szczególną predyspozycję do wysunięcia między C_2-C_3 (2, 18). W stosunku do stawu szczytowo-potylicznego i szczytowo-obrotowego psa, badań dotyczących ich stopnia rotacji nie prowadzono. Wiadomo natomiast, że w przypadku tych stawów funkcję krążka międzykręgowego przejmują właśnie więzadła, które także wywierają wpływ na zwiększoną ruchomość najbliższego stawu międzykręgowego między C_2-C_3.

Należy zaznaczyć, że w tym aspekcie klinicznym, przyżyciowa ocena kośćca (także kształtu i wielkości powierzchni stawowych) oraz więzadeł może być dokonana tylko na podstawie wyników badań obrazowych, takich jak tomografia komputerowa (CT) czy rezonans magnetyczny (MRI) (13).

Wyniki przeprowadzonych badań wykazały, że w stabilizacji połączenia przednio-szyjnego psa, w równym stopniu biorą udział więzadła powszechnie opisywane: więzadło wierzchołka zęba, więzadła skrzydłowe, więzadło poprzeczne kręgu szczytowego, więzadło szczytowo-obrotowe dogrzbietowe, więzadła boczne kręgu szczytowego oraz trzy pary więzadeł uwzględnione po raz pierwszy w niniejszej publikacji: więzadła dogrzbietowe kręgu szczytowego, więzadła kręgu szczytowego poboczne wewnętrzne doczaszkowe, więzadła kręgu szczytowego poboczne wewnętrzne doogonowe. Więzadła stawu szczytowo-potylicznego i szczytowo-obrotowego rozpatrywane jako jedność czynnościowa, są więc bardziej rozbudowanym, wielopiętrowym systemem więzadeł – co zaobserwowano u wszystkich badanych psów. Fakt ten powinien być brany pod uwagę w trakcie wykonywania każdego zabiegu dotyczącego tego odcinka kręgosłupa (znieczulenie dopotyliczne, mielografia dopotyliczna, zabiegi chirurgiczne).

Piśmiennictwo

1. *Anon.*: Nomina Anatomica Veterinaria. World Association of Veterinary Anatomist, Gent, Belgium 1992.
2. *Bagley R. R.*: Spinal fracture or luxation. Vet. Clin. North Am.: Small Anim. Prax.: Common Neurologic Problems 2000, 30, 133-153.
3. *Battiata A. P., Pazos G.*: Grisel's syndrome: the two-hit hypothesis – a case report and literature review. Ear Nose Throat J. 2004, 83, 553-555.
4. *Breit S., Kunzel W.*: A morphometric investigation on breed-specific features affecting sagittal rotational and lateral bending mobility in the cervical spine (C_3-C_7). Anat. Histol. Embryol. 2004, 33, 244-250.
5. *Breit S., Kunzel W.*: Osteological features in pure-bred dogs predisposing to cervical cord compresion. J. Anat. 2001, 199, 527-537.
6. *Breit S., Kunzel W.*: Shape and orientation of articular facets of cervical vertebrae (C_3-C_7) in dogs denoting axial rotational ability: an osteological study. Europ. J. Morphol. 2002, 40, 43-51.
7. *Crisco III J. J., Panjabi M. M., Dvorak J.*: A model of the alar ligaments of the upper cervical spine in axial rotation. J. Biomechanics 1991, 24, 607-614.
8. *Deliganis A. V., Baxter A. B., Hanson J. A., Fisher D. J., Cohen W. A., Wilson A. J., Mann F. A.*: Radiologic spectrum of craniocervical distraction injuries. Radiographics 2000, 20, 237-250.
9. *Done S. H., Goody P. C., Evans S. A., Stickland N. C.*: Color Atlas of Veterinary Anatomy. The Dog and Cat. Mosby, London 2001.
10. *Dyce K. M., Sack W. O., Wensing C. J. G.*: Textbook of Veterinary Anatomy. Saunders W. B. Company, Philadelphia 1987.
11. *Evans H. E.*: Anatomy of the Dog. Saunders W. B. Company, Philadelphia 1993.
12. *Krysiak K., Kobryń H., Kobryńczuk F.*: Anatomia zwierząt. Tom 1. PWN, Warszawa 2004.
13. *Milart Z.* (red): Anatomiczne mianownictwo weterynaryjne. PWRiL, Warszawa 2002.
14. *Pfirrmann C. W. A., Binkert C. A., Zanetti M., Boos N., Hodler J.*: MR morphology of alar ligaments and occipitoatlantoaxial joints: study in 50 asymptomatic subjects. Radiology 2001, 218, 133-137.
15. *Plat S. R., Olby N. I.*: Canine and Feline Neurology. BSAVA London 2004.
16. *Ruberte J., Sautet J.*: Atlas d'Anatomie du Chien et du Chat. Tête et Cou. Multimëdica, Barcelona 1995.
17. *Sharp N. J. H., Wheeler S. J.*: Small Animal Spinal Disorders. Diagnosis and Surgery. Elsevier Mosby, Edinburgh 2005.
18. *Sterna J., Jodkowska K., Lechowski R., Mastalerz T., Degórska B., Kowalczyk P.*: Ventral slot technique in the treatment of prolapsus nuclei pulposi. Medycyna Wet. 2004, 60, 165-167.
19. *Sisson S., Grossman J. D.*: The Anatomy of the Domestic Animals. Sanders W. B. Company, London 1953.
20. *Slatter D.*: Textbook of Small Animal Surgery. Saunders, London 2003.

Adres autora: lek. wet. A. Wielądek, ul. Nowoursynowska 15, 02-776 Warszawa; e-mail: wieladek@alpha.sggw.waw.pl