Praca oryginalna *Original paper*

Przypadek ropnego zapalenia nerek u krowy

SYLWESTER CIUPA, ANDRZEJ MAX*,
MAŁGORZATA SOBCZAK-FILIPIAK*, MAGDALENA RZEWUSKA**

CESAP Usługi Weterynaryjne, Bukowie 8, 26-234 Słupia
*Katedra Nauk Klinicznych Wydziału Medycyny Weterynaryjnej SGGW, ul. Nowoursynowska 159c, 02-776 Warszawa
**Katedra Nauk Przedklinicznych Wydziału Medycyny Weterynaryjnej SGGW, ul. Ciszewskiego 8, 02-777 Warszawa

Ciupa S., Max A., Sobczak-Filipiak M., Rzewuska M.

Case of pyonephritis in the cow

Summary

Pyonephritis – a purulent inflammation of the kidney is a serious disease often leading to death of animal, particularly when both kidneys are affected. In the present case a three years old cow on day 5th postpartum suffered from bilateral nephritis. The illness was diagnosed by the clinical examination and rectal sonography. Because of bad prognosis, the cow was slaughtered. Several liters of fluid were found in the peritoneal and pleural cavities. The kidneys were enlarged with plum-size yellow-cream pork fat-like changes under the capsule. Massive inflammatory changes in the renal cortex and medulla with granulomas were observed microscopically. The histological structure of the organ was weakly defined. Only few glomerules were visible. There were large necrotic areas with neutrophil infiltration and aggregations of bacteria in the interstitial tissue. Non-haemolytic E. coli and Clostridium sp. were identified bacteriologically from the urine and renal tissue. The pyelonephritis ascendens purulenta et granulomatosa was diagnosed finally.

Keywords: kidney, cattle, pyelonephritis, pyonephritis

Zapalenie nerek (*nephritis*) występuje w kilku podstawowych formach, a mianowicie jako kłębuszkowe (*glomerulonephritis*) – gdy proces toczy się przede wszystkim w kłębuszkach nerkowych lub jako śródmiąższowe (*nephritis interstitialis*), obejmujące w pierwszej kolejności tkankę śródmiąższową i kanaliki nerkowe. Czynniki wywołujące proces chorobowy mogą docierać do nerek drogą hematogenną. Gdy zaś do zakażenia dochodzi drogą wstępującą, a proces zapalny szerzy się od strony miedniczek nerkowych poprzez część rdzenną nerek, obejmując cewki nerkowe i tkankę śródmiąższową, powstaje zapalenie odmiedniczkowe (*pyelonephritis*).

Ropne zapalenie nerek (*pyonephritis*) u bydła może powstawać na drodze hematogennej jako powikłanie ropnego zapalenia toczącego się w innych narządach – zatory bakteryjne lokalizują się w kłębuszkach nerkowych i naczyniach krwionośnych przebiegających w tkance śródmiąższowej nerek; dochodzi do ropnego zatorowego zapalenia nerek (*nephritis embolica purulenta*). Może również być ono konsekwencją bakteryjnego zapalenia pęcherza moczowego i dróg wyprowadzających mocz i (jako odmiedniczkowe zapalenie nerek) na drodze wstępującej obejmować całe nerki.

Badania poubojowe bydła obejmujące 4166 zwierząt (9) wykazały w 173 przypadkach (4,2%) widoczne zmiany patologiczne w nerkach. Spośród nich w 60,1% przypadków zdiagnozowano śródmiąższowe zapalenie nerek, podczas gdy odmiedniczkowe zapalenie stwierdzono tylko w 3,5% przypadków. W innych badaniach stwierdzono, że *pyelonephritis* wystąpiło u 1,6% spośród 2089 krów w czasie średnio 82,9 dni po porodzie. Spośród chorych zwierząt nie wyleczono 33,3%, natomiast u 9,4% uznanych za wyleczone wystąpił nawrót choroby (7). Autorzy uznali wysoką wartość prognostyczną stężenia mocznika i kreatyniny w surowicy chorych zwierząt. Prawdopodobieństwo wybrakowania krów ze stężeniem kreatyniny > 1,5 mg% i mocznika > 100 mg% było odpowiednio 104-krotnie i 60-krotnie większe w porównaniu do zwierząt o niższych wartościach tych wskaźników (7). Stwierdzono także *pyelonephritis* w powiązaniu z polipowatym zapaleniem pęcherza prowadzącym do zastoju moczu (17), jak również z nieobstrukcyjną kamicą moczową (10).

U krów różne bakterie mogą wywołać zakażenia układu moczowego. Na przykład Rebhun i wsp. (12) stwierdzili *E. coli* i *C. renale* w nerkach u krów z *pyelonephritis*. Niedawne badania amerykańskie (13) wykazały występowanie *pyelonephritis* w 21 nerkach spośród 2426 (0,87%) pobranych poubojowo od krów mlecznych. Zmiany sugerowały przewlekły przebieg choroby. Z 12 nerek wyizolowano jeden, z 6 zaś dwa

szczepy bakteryjne. W 8 przypadkach stwierdzono *E. coli*, w 7 – *Arcanobacterium pyogenes* i w 5 – *Corynebacterium renale*. Poza tym izolowano *Corynebacterium cystitidis*, *Corynebacterium sp*., *Streptococcus sp*. z grupy G i *Enterococcus faecalis*. Pałeczka okrężnicy była obecna we wszystkich przypadkach, gdy stwierdzano dwa szczepy jednocześnie, a towarzyszyły jej *A. pyogenes* (3 nerki), *C. renale* (2 nerki) i *C. cystitidis* (1 nerka). Wszystkie nerki ze zmianami zapalnymi były nieco większe w porównaniu do zdrowych (13). Także z innych badań (18) oraz informacji podręcznikowych (8) wynika, że w zakażeniach dróg moczowych u bydła dominującą rolę odgrywają uropatogenne szczepy *E. coli*. Ponadto stwierdzano także *C. renale*, α-hemolityczne paciorkowce, *Proteus sp*., *Pseudomonas aeruginosa*, *Klebsiella sp*. i *Oligella urethralis*. Z nerek z ogniskowymi zmianami o charakterze zapalenia śródmiąższowego izolowano bakterie z rodzaju *Leptospira* (4), chociaż w późniejszych badaniach nie stwierdzono zakażeń tymi ani też innymi bakteriami przy podobnych zmianach anatomopatologicznych potwierdzonych badaniem histopatologicznym (16).

Pyelonephritis uchodzi za względnie rzadką chorobę u dorosłego bydła. Jest ona tła bakteryjnego, przy czym do zakażenia dochodzi drogą wstępującą, od strony pęcherza moczowego, a proces zapalny szerzy się od strony miedniczek nerkowych wewnątrz części rdzennej, obejmując cewki nerkowe i tkankę śródmiąższową (3, 8), jakkolwiek u bydła nie ma typowej miedniczki nerkowej, gdyż kielichy łączą się i przechodzą w moczowód bez formowania miedniczki, tradycyjnie w przypadku zapalenia części proksymalnej moczowodów, przechodzącego na część rdzenną nerek mówi się o *pyelonephritis*. W patogenezie tego rodzaju zapalenia pewną rolę odgrywa nieprawidłowy wsteczny odpływ pęcherzowo-moczowodowy moczu z niższych odcinków dróg moczowych (vesicoureteral reflux). Fizjologicznie niewielki refluks występuje podczas oddawania moczu, jest on natomiast znacznie większy np. przy wzroście ciśnienia w pęcherzu moczowym, w przypadku zatkania drogi odpływu moczu, podczas zmian kurczliwości ścian pęcherza moczowego lub w przebiegu zapalenia pęcherza moczowego podczas ciąży, kiedy zmniejszone jest napięcie mięśniówki układu kielichowo-miedniczkowego, moczowodów i pęcherza (3, 14). Brany jest także pod uwagę wpływ endotoksyn bakterii Gram-ujemnych na funkcję mięśniówki układu moczowego.

Bakterie kolonizują część rdzenną nerki z powodu jej stosunkowo słabego ukrwienia i częściowego osłabienia czynności obronnych granulocytów obojętnochłonnych przy wysokiej osmolarności tkanki śródmiąższowej i wysokiego w tym obszarze stężenia amoniaku, które hamuje aktywację dopełniacza (8). Zakażenie bakteryjne szerzy się zatem od strony miedniczki nerkowej wstępująco, cewkami i rozprzestrzenia się w tkance śródmiąższowej. Zapalenie może obejmować jedną lub obie nerki, a sporadycznie również otrzewną ścienną w okolicy nerek. Z uwagi na budowę anatomiczną układu moczowo-płciowego, a także uwarunkowania hormonalne (wpływ hormonów na pracę mięśniówki układu moczowego) zdecydowanie częściej jest ono diagnozowane u samic.

Objawy kliniczne zapalenia nerek są zróżnicowane i nie zawsze charakterystyczne. Czasem mocz bywa zabarwiony krwią i występują objawy kolkowe. W innych przypadkach obserwuje się zmniejszenie mleczności i apetytu, spadek masy ciała, gorączkę, obrzęki pod szczęką i w okolicy mostka. Wymienione objawy mogą mieć charakter przemijający i nawracający. W badaniu klinicznym nerka może być powiększona i bolesna. W diagnostyce pomocne jest badanie ultrasonograficzne nerek (5). Badanie USG obu nerek może być przeprowadzone przy użyciu endorektalnej głowicy liniowej (11). Prawa nerka może być też dobrze obrazowana z bocznego przyłożenia głowicy liniowej lub konweksowej o częstotliwości 3,5 lub 5 MHz w prawej słabiźnie lub ostatniej przestrzeni międzyżebrowej (1).

Leczenie zachowawcze chorób układu moczowego tła bakteryjnego polega na stosowaniu antybiotyków, płynów elektrolitowych, leków przeciwzapalnych. W przypadkach choroby tylko jednej nerki skuteczna okazała się jednostronna nefrektomia (5, 6, 15).

Opis przypadku

Krowa czarno-biała w wieku 3 lat, 5 dni po porodzie, zachorowała z następującymi objawami: osłabiony apetyt, osowiałość, drżenia mięśniowe, problemy ze staniem i wstawaniem. Badaniem klinicznym stwierdzono temperaturę ciała 38,7°C, ruchy żwacza zachowane ze znacznym ich osłabieniem, wypuk jamy brzusznej normalny. Wstępnie podejrzewano hipokalcemię. Zastosowano leczenie: Calcivet – 250 ml, Tetanusan 24% – 100 ml, Intravit B12 – 5 ml, Propiosan – 100 g, Neopropiowet – 70 g. Po 2 dniach z powodu braku poprawy przeprowadzono ponowne badanie kliniczne. Temperatura ciała wynosiła 38,4°C. Utrzymywała się osowiałość, brak apetytu i osłabienie ruchów żwacza. Badanie rektalne wykazało znaczne powiększenie lewej nerki z zanikiem pobrużdżenia i tkliwością przy badaniu. Badaniem ultrasonograficznym (ryc. 1) stwierdzono: nerka słabo odgraniczona od otaczających tkanek, wyraźnie powiększona (w przekroju poprzecznym ok. 12 cm), o zatartej granicy między częścią rdzenną a korową nerki, w centralnej części narządu w okolicy kielichów nerkowych widoczne obszary hiperechogeniczne. Rycina 2 przedstawia dla porównania ultrasonogram zdrowej nerki innej krowy.

Przez cewnikowanie pęcherza moczowego pobrano mocz. Był on ciemnożółty z kłaczkami, bez widocznych śladów krwi. W preparatach bezpośrednich z osadu moczu, barwionych metodą Grama, stwierdzono bardzo liczne Gram-ujemne pałeczki. W preparatach obecne były także nieliczne komórki laseczek. Obserwacje mikroskopowe oraz wyniki badań hodowlanych wskazują na zakażenie mieszane pałeczkami *E. coli* oraz bakteriami beztlenowy-



Ryc. 1. Ultrasonogram zmienionej nerki

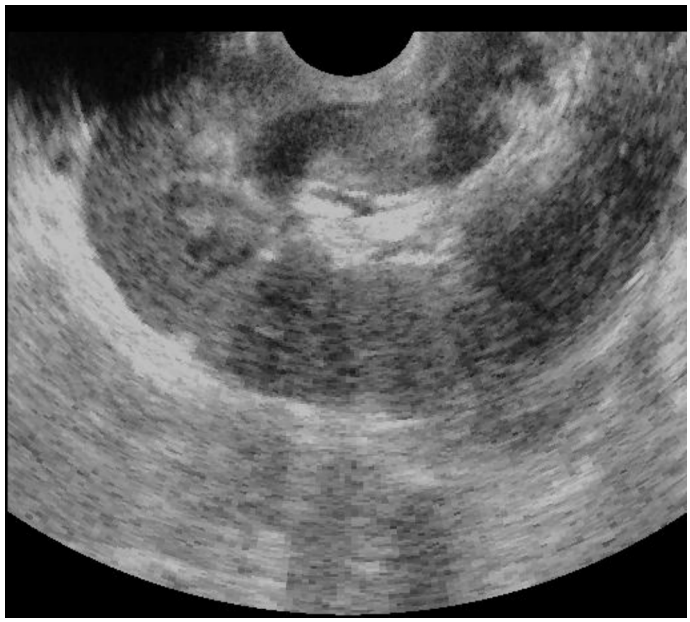

Ryc. 2. Ultrasonogram zdrowej nerki

mi. Ponadto w preparatach widoczne były liczne granulocyty obojętnochłonne (ropomocz). Postawiono rozpoznanie kliniczne: *pyonephritis*. Leczenia nie kontynuowano. Zwierzę skierowano do uboju po 5 dniach z powodu złego rokowania.

Po uboju stwierdzono w jamie otrzewnej i opłucnowej po kilka litrów jasnożółtego, wodnistego, klarownego płynu. Opłucna ścienna i otrzewna ścienna przezierne, połyskliwe, bez zmian ogniskowych. Brak zauważalnych zmian w innych narządach poza nerkami. W obu nerkach (ryc. 3 i 4) stwierdzono podtorebkowe zmiany ogniskowe wielkości śliwki w kolorze kremowo-żółtym. Na przekroju były one słoninowate, niektóre z centralnie zlokalizowanymi zmianami o cechach martwicy rozpływnej. Torebka nerkowa matowa, niezłuszczalna. Pęcherz moczowy wypełniony niewielką ilością moczu, bez makroskopowo widocznych zmian w błonie śluzowej. Wycinki nerki pobrano do badania bakteriologicznego oraz histopatologicznego. W badaniu bakteriologicznym stwierdzono obfity wzrost niehemolitycznych *E. coli* oraz nieliczne beztlenowe laseczki przetrwalnikujące z rodzaju *Clostridium*. W preparacie bezpośrednim z nerki stwierdzono bardzo liczne Gram-ujemne pałeczki, w tym również o morfologii typowej dla wrzecionkowców, oraz pojedyncze laseczki Gram-dodatnie.

Pobrane wycinki nerki utrwalono w formalinie, preparaty wykonano i barwiono rutynowo metodą przeglądową hematoksylina-eozyna oraz metodą Massona na obecność tkanki łącznej (2, 19). Badanie histopatologiczne wykazało rozlane ropne zapalenie obejmujące zarówno część korową, jak i rdzenną narządu, z ogniskowym tworzeniem się zmian o charakterze ziarniniakowym (*pyelonephritis ascendens purulenta et granulomatosa*). Budowa histo-



Ryc. 3. Zmienione nerki w jamie brzusznej



Ryc. 4. Zmieniona nerka na przekroju

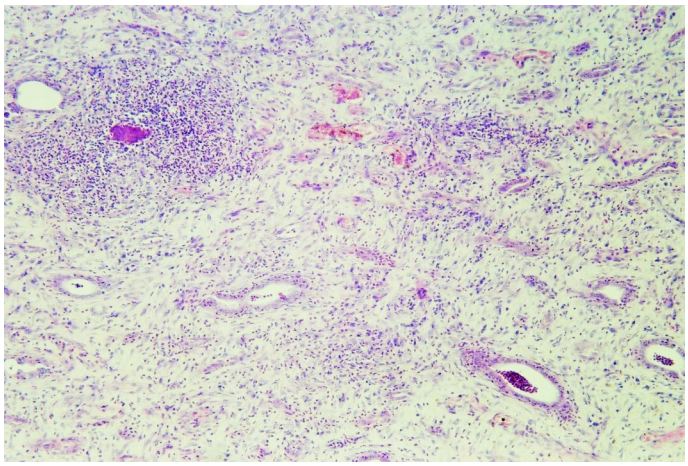

Ryc. 5. Ropne zapalenie nerki – obraz histopatologiczny (barwienie HE). Widoczny naciek komórkowy zapalny w tkance śródmiąższowej narządu oraz liczne granulocyty obojętnochłonne w kanalikach nerkowych

logiczna badanej nerki była niemal całkowicie zatarta – w części korowej widać było jedynie nieliczne kłębuszki nerkowe, natomiast w tkance śródmiąższowej narządu stwierdzono duże ogniska martwicowe i naciek komórkowy zapalny, w którym dominowały granulocyty obojętnochłonne (ryc. 5). W obszarach objętych zapaleniem i martwicą obecne były również skupiska bakterii. Dodatkowo opisanym zmianom towarzyszyły wylewy krwi. Komórki nabłonka kanalików nerkowych ulegały zwyrodnieniu miąższowemu i kropelkowo-szklistemu, a ogniskowo – martwicy. Stwierdzono również wałeczki szkliste w kanalikach nerkowych. Ponadto wewnątrz cewek obecne były granulocyty obojętnochłonne (w postaci dużych agregatów), szczególnie dobrze widoczne w części rdzennej nerki. To świadczyć może o wstępującym charakterze zakażenia (3, 8).

Postępujące niszczenie ścian kanalików nerkowych doprowadziło z czasem do powstania rozlanego ropnego zapalenia, toczącego się w tkance śródmiąższowej. Kłębuszki nerkowe, jak się wydaje, pierwotnie nie były objęte zapaleniem, ale powstające ogniska martwiczo-ropne, jak podaje piśmiennictwo (14), z czasem niszczą także i te struktury. Badanie histopatologiczne wykazało także rozrost tkanki łącznej potwierdzony barwieniem metodą Massona, a w nacieku komórkowym zapalnym ogniskowo obecne były również limfocyty, komórki plazmatyczne i makrofagi, co sugeruje, że proces zapalny toczył się już od pewnego czasu. Taki obraz nerki związany jest z rokowaniem zdecydowanie niepomyślnym – narząd przy tak nasilonych zmianach nie spełnia bowiem swoich funkcji, zaś powrót do normy, jako zejście zapalenia bez zmian w budowie narządu w postaci np. jego włóknienia, nie jest możliwy. Następstwem takich zmian może być śmierć zwierzęcia na skutek mocznicy lub też posocznica. Jednocześnie, przy tak daleko posuniętych zmianach trudno jest jednoznacznie ocenić, na jakiej drodze doszło do zapalenia. Obraz kliniczny, płeć zwierzęcia, okres poporodowy, obecność bakterii i granulocytów obojętnochłonnych w moczu, a także pewne cechy obrazu histopatologicznego (granulocyty obojętnochłonne wewnątrz kanalików nerkowych) przemawiają za tym, że opisywany przypadek ropnego zapalenia nerek u krowy był w istocie przypadkiem odmiedniczkowego zapalenia nerek.

Piśmiennictwo

1. *Braun U.*: Ultrasonographic examination of the right kidney in cows. Am. J. Vet. Res. 1991, 52, 1933-1939.
2. *Burck H.-Ch.*: Technika histologiczna. PZWL, Warszawa 1975, s. 139.
3. *Filar J., Nowakowski H.*: Odmiedniczkowe zapalenie nerek u bydła (ozn). Magazyn Wet. 2003, 12, 28-30.
4. *Gregoire N., Higgins R., Robinson Y.*: Isolation of leptospires from nephritic kidneys of beef cattle at slaughter. Am. J. Vet. Res. 1987, 48, 370-371.
5. *Hayashi H., Biller D. S., Rings D. M., Miyabayashi T.*: Ultrasonographic diagnosis of pyelonephritis in a cow. J. Am. Vet. Med. Assoc. 1994, 205, 736-738.
6. *Hirsbrunner G., Lang J., Nicolet J., Steiner A.*: Nephrectomy for chronic, unilateral suppurative pyleonephritis in cattle. Tierärztl. Prax. 1996, 24, 17--21.
7. *Markusfeld O., Nahari N., Kessner D., Adler H.*: Observations on bovine pyelonephritis. Br. Vet. J. 1989, 145, 573-579.
8. *McGavin M. D., Carlton W. W., Zachary J. F.*: Thomson's Special Veterinary Pathology. Mosby Inc., St. Louis 2001, s. 235.
9. *Monaghan M. L., Hannan J.*: Abattoir survey of bovine kidney disease. Vet. Rec. 1983, 113, 55-57.
10. *Ozmen O.*: Kidney pathology in non-obstructive urolithiasis in cattle. J. Vet. Med. A 2004, 51, 405-408.
11. *Öztürk S., Demirkan I., Kibar M., Bumin A., Pekkaya S.*: Transrectal ultrasonographic examination of the urinary system in Holstein cows. Turk. J. Vet. Anim. Sci. 2005, 29, 263-267.
12. *Rebhun W. C., Dill S. G., Perdrizet J. A., Hatfield C. E.*: Pyelonephritis in cows: 15 cases (1982-1986). J. Am. Vet. Med. Assoc. 1989, 194, 953-955.
13. *Rosenbaum A., Guard C. L., Njaa B. L., McDonagh P. L., Schultz C. A., Warnick L. D., White M. E.*: Slaughterhouse survey of pyelonephritis in dairy cows. Vet. Rec. 2005, 157, 652-655.
14. *Stachura J., Domagała W.*: Patologia znaczy słowo o chorobie. II. Patologia narządowa. PAU Kraków 2004, 863-927.
15. *Tulleners E. P., Deem D. A., Donawick W. J., Whitlock R. H.*: Indications of unilateral bovine nephrectomy: a report of four cases. J. Am. Vet. Med. Assoc. 1981, 179, 696-700.
16. *Uzal F. A., Dobrenov B., Smythe L., Norris M., Dohnt M., Symonds M., O'Boyle D., Schouten F., Kelly W. R.*: A study of „white spotted kidneys" in cattle. Vet. Microbiol. 2002, 86, 369-375.
17. *Wallace L. L., Bouchard G., Nicholson W., Turk J., Sweeney C. L.*: Polypoid cystitis, pyelonephritis, and obstructive uropathy in a cow. J. Am. Vet. Med. Assoc. 1990, 197, 1181-1183.
18. *Yeruham I., Elad D., Avidar Y., Goshen T.*: A herd level analysis of urinary tract infection in dairy cattle. Vet. J. 2006, 171, 172-176.
19. *Zawistowski S.*: Technika histologiczna, histologia oraz podstawy histopatologii. PZWL, Warszawa 1983, s. 137.

Adres autora: lek. wet. Sylwester Ciupa, Bukowie 8, 26-234 Słupia; e-mail: sylwester_sc@wp.pl