Praca oryginalna *Original paper*

Częstość występowania Lawsonia intracellularis u świń nie wykazujących objawów chorobowych rozrostowego zapalenia jelit

JOANNA PŁAWIŃSKA-CZARNAK, MARIAN BINEK*

Katedra Higieny Żywności i Ochrony Zdrowia Publicznego Wydziału Medycyny Weterynaryjnej SGGW, ul. Nowoursynowska 159, 02-786 Warszawa
*Zakład Bakteriologii i Biologii Molekularnej Katedry Nauk Przedklinicznych Wydziału Medycyny Weterynaryjnej SGGW, ul. Ciszewskiego 8, 02-786 Warszawa

Pławińska-Czarnak J., Binek M.

Prevalence of Lawsonia intracellularis infection in a pig population showing no signs of the disease

Summary

The aim of the study was to evaluate the incidence of Lawsonia intracellularis in a population of healthy pigs and to determine the section of ileum most frequently inhabited by the microorganism. The investigation covered a total number of 832 healthy finishing pigs of similar age. The body weight of individuals ranged from 90 to 120 kg. The animals did not show any symptoms of the disease and they were directed to slaughter. Samples of ileum, caecum and colon were subjected to nested PCR test for the presence of L. intracellularis. The results showed that the bacteria mainly inhabits the ileum (33.3%). The p78 genome fragment of L. intracellularis was sporadically detected in the large intestine: 8.2% in colon and 5.4% in caecum samples. This specific fragment was found in 43.1% of intestinal samples of healthy slaughter pigs from different regions of Poland. The percentage of the herds infected was established at 73.4%.

Keywords: Lawsonia intracellularis, pig, PPE

Rozrostowe zapalenie jelit świń (*porcine proliferative enteritis* – PPE) jest powszechnie występującą chorobą świń w Polsce i na świecie powodującą znaczące obniżenie efektywności chowu (6). Czynnikiem etiologicznym choroby jest odkryta na początku lat 90. ubiegłego wieku bakteria *Lawsonia intracellularis* (11). Jest to drobna, zakrzywiona pałeczka, która występuje w cytoplazmie enterocytów i namnaża się tylko w dzielących się komórkach nabłonka błony śluzowej krypt jelitowych, głównie w jelicie biodrowym, ślepym i okrężnicy (5, 6, 10). Obecnie wyróżnia się dwie postacie kliniczne PPE: ostrą i przewlekłą. W Polsce najczęściej obserwuje się postać przewlekłą, która występuje zwykle u świń w wieku między 6. a 20. tygodniem życia (18). Zwierzęta nie wykazują typowych klinicznych objawów choroby i zwykle obserwuje się u nich pogorszenie apetytu i zahamowanie przyrostów masy ciała (3). PPE ujawnia się niejednokrotnie po 2-3 tygodniach po przemieszczeniu świń, zmianie żywienia lub zmianie chemioterapeutyku stosowanego w paszy leczniczej (13). Temperatura wewnętrzna ciała zwierząt jest normalna lub nieznacznie obniżona. U niektórych świń czasami można zaobserwować biegunkę utrzymującą się od kilku dni do kilku tygodni, podczas której kał jest barwy szarobrązowej lub brązowej o konsystencji zaprawy cementowej. W stadzie obserwuje się zwiększoną liczbę świń różniących się masą ciała (3, 18). Mimo że śmiertelność jest niska i w stadach z przewlekłą postacią PPE sięga zaledwie 5%, to jednak dochodzi do istotnych strat ekonomicznych z powodu obniżonych przyrostów masy ciała zwierząt (14). Diagnostyka tej postaci choroby jest bardzo trudna ze względu na brak typowych objawów klinicznych, a fakt, iż patogen jest organizmem wewnątrzkomórkowym i nie namnaża się *in vitro* na standardowych podłożach, uniemożliwia rutynową diagnostykę bakteriologiczną (5). Bakterie te można namnażać w hodowli komórek enterocytów szczura linii komórkowej IEC-18 utrzymywanych w atmosferze mikroaerofilnej (2, 12).

Najbardziej czułą metodą do wykrywania zarazka jest technika PCR i nested PCR. Metodą PCR można wykryć bakterie w liczbie 10^3/1 g materiału, natomiast nested PCR 100-krotnie mniejszą ich liczbę (1). Dzięki temu bardziej przydatna do wykrywania *L. intracellularis* jest nested PCR szczególnie u nosicieli, którzy okresowo mogą stać się siewcami bakterii. Wymienionymi wyżej metodami można badać świeże i mrożone próbki kału oraz świeże, mrożone lub utrwalane w formalinie wycinki jelit (4, 6, 8, 18).

Celem badań była ocena występowania *Lawsonia intracellularis* w populacji zdrowych świń kierowanych do uboju, u których nie obserwowano objawów klinicznych zakażenia oraz określenie odcinka jelit, w którym mikroorganizmy te bytują najczęściej.

Materiał i metody

Ogółem przebadano 832 zdrowe świnie, które podzielono na trzy grupy doświadczalne. Zwierzęta stanowiły wyrównaną grupę wiekową o masie ciała 90-120 kg, nie wykazywały żadnych objawów chorobowych i były skierowane do uboju jako zdrowe. Do badań pobrano wycinki jelita cienkiego (jelito biodrowe) oraz grubego (j. ślepe i okrężnica) o długości około 10 cm.

Występowanie *Lawsonia intracellularis* w poszczególnych odcinkach jelit świń oceniano na podstawie badania próbek pobranych od 203 zwierząt z grupy pierwszej i drugiej. W pierwszej grupie badaniem objęto 116 tuczników. Od 55 zwierząt pobrano wycinki z okrężnicy, a od 61 wycinki z jelita ślepego.

Drugą grupę stanowiło 87 tuczników, od których do badań porównawczych pobrano zarówno wycinki jelita biodrowego, jak i jelita grubego. Od wszystkich zwierząt pobrano wycinki jelita biodrowego, a dodatkowo od 37 wycinki okrężnicy i od 50 wycinki jelita ślepego.

W trzeciej grupie badaniem objęto 629 tuczników, od których pobrano zeskrobinę błony śluzowej jelita biodrowego. Zwierzęta z grupy trzeciej pochodziły ze 177 gospodarstw położonych w 5 województwach na terenie Polski. Dla określenia liczebności grupy zwierząt niezbędnych do określenia częstości zakażenia w badaniu przeglądowym (grupa trzecia) skorzystano z formuły stosowanej w badaniach epidemiologicznych podanej przez Thursfield (17).

Wycinki jelit po przywiezieniu do laboratorium rozcinano jałowymi nożyczkami, ewentualną treść wypłukiwano roztworem PBS, następnie jałowym skalpelem delikatnie zeskrobywano błonę śluzową. Tak pozyskany materiał umieszczano w jałowych 1,5 ml probówkach typu Eppendorf i poddawano obróbce w celu uzyskania genomowego DNA.

Izolacja genomowego DNA odbywała się przy użyciu kolumienek Genomic DNA Prep Plus® (A&A Biotechnology, Gdynia) zgodnie z procedurą producenta. Oczyszczony DNA wykorzystywano jako matrycę w reakcji PCR do wykrywania *L. intracellularis*.

Amplifikację DNA przeprowadzano za pomocą jednoprobówkowej nested PCR (15). W metodzie tej oba etapy PCR i nested PCR zachodzą w jednej probówce. Sekwencje starterów odpowiadają fragmentom sekwencji swoistego dla *L. intracellularis* fragmentu p78 o długości 375 pz, który znajduje się w GenBank pod numerem L08049 (8). Substraty do pierwszego etapu PCR umieszczano w komorze probówki, natomiast do drugiego etapu w jej wieczku. Do wieczka probówki o pojemności 0,5 ml dodawano po 20 pmoli każdego ze starterów wewnętrznych zawieszonych w 5 µl 22% w/v roztworu trehalozy (Sigma), 1 µl 10 mM dNTP mix i 0,25 µl DNA Polymerazy Taq rekombinowanej (5 U/µl, Fermentas) (9). Tak przygotowane probówki pozostawiano do wyschnięcia w temperaturze pokojowej.

Do komory probówki wprowadzono 3 µl oczyszczonego matrycowego DNA, 5 µl buforu 10 × skoncentrowanego PCR, 12 µl $MgCl_2$ o koncentracji 25 mM, 2,5 U DNA Polymerazy Taq rekombinowanej (Fermentas), 2 µl 10 mM dNTP mix, po 5 pmoli starterów zewnętrznych, 1 µl 10% roztworu Triton X-100 (Sigma) oraz uzupełniono wodą wolną od DNaz i RNaz (ICN) do 50 µl objętości. Mieszaninę przykryto 35 µl oleju mineralnego (Sigma) i dokładnie zamknięto probówkę (6, 15).

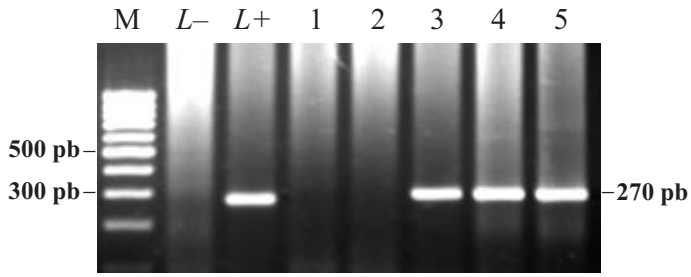

Ryc. 1. Wynik amplifikacji fragmentu p78 *L. intracellularis* uzyskany metodą nested PCR. Wynik pozytywny obrazuje prążek na wysokości 270 pb. Ścieżka M – marker MassRuler™ DNA Ladder, Low Range (Fermentas), ścieżka *L*+ przedstawia kontrolę pozytywną, ścieżka *L*– przedstawia kontrolę negatywną. Ścieżki 1, 2, 3, 4, 5 przedstawiają wyniki badania próbek błony śluzowej jelita biodrowego

Program termocyklera w obu etapach był taki sam i obejmował wstępną denaturację 95°C/5 min., 35 następujących po sobie cykli: denaturację 94°C/40 sek., hybrydyzację starterów 55°C/40 sek., syntezę nici DNA (elongacja) 72°C/40 sek. oraz końcową elongację 72°C/7 min.

Produkty amplifikacji DNA rozdzielano metodą elektroforezy w 1,5% żelu agarozowym w buforze TBE, przy stałym napięciu 90 V. Żel wybarwiano roztworem bromku etydyny. Do określenia wielkości produktu amplifikacji używano markera firmy Fermentas MassRuler™ DNA Ladder, Low Range. Za wynik pozytywny uznawano pojawienie się po elektroforezie mieszaniny reakcyjnej nested PCR prążka, w świetle transiluminatora, obrazującego fragment DNA o wielkości 270 par zasad (ryc. 1).

Wyniki i omówienie

W tab. 1 przedstawiono wyniki badań próbek pobranych od zwierząt z trzech grup. W pierwszej grupie dodatnie wyniki w reakcji nested PCR uzyskano tylko w 3 przypadkach na 55 badanych wycinków okrężnicy, co stanowi 5,4% i w 5 przypadkach na 61 badanych wycinków jelita ślepego, co stanowi 8,2%. W sumie na 116 badanych zwierząt tylko u 6,9% wykryto *L. intracellularis* w jelicie grubym.

W drugiej grupie zwierząt, w której przebadano 87 próbek pobranych z jelita biodrowego, 50 próbek z jelita ślepego i 37 próbek z okrężnicy świń, *L. intracellularis* wykryto tylko w 29 (33,3%) próbkach pochodzących z jelita biodrowego. W żadnym przypadku nie udało się wykryć tego zarazka w próbkach okrężnicy i jelita ślepego. Na ryc. 1 przedstawiono wyniki amplifikacji fragmentu p78 *L. intracellularis* uzyskane w następstwie badania próbek pobranych z jelita biodrowego.

Wyniki przeprowadzonych badań potwierdziły, że głównym miejscem bytowania *L. intracellularis* jest jelito biodrowe i reprezentatywną próbkę do badań laboratoryjnych powinien stanowić jego fragment. W trakcie pobierania

Tab. 1. Występowanie *L. intracellularis* w różnych odcinkach jelit świń – liczba (%)

Grupa	Okrężnica		Jelito ślepe		Jelito biodrowe		Ogółem	
	liczba zwierząt badanych	wynik dodatni (%)	liczba zwierząt badanych	wynik dodatni (%)	liczba zwierząt badanych	wynik dodatni (%)	liczba zwierząt badanych	wynik dodatni (%)
I	55	3 (5,4)	61	5 (8,2)	nie badano		116	8 (6,9)
II	37	0	50	0	87	29 (33,3)	87	29 (33,3)
III	nie badano				629	271 (43,1)	629	271 (43,1)

próbek jelita biodrowego do badań laboratoryjnych w wielu przypadkach obserwowano makroskopowe zmiany w ich wyglądzie. Jelito biodrowe często było zgrubiałe, a po jego rozcięciu obserwowano obrzęk błony podśluzowej oraz nieznaczny rozrost i poprzeczne pofałdowanie błony śluzowej. Z reguły w próbkach pobranych z takich jelit metodą nested PCR wykrywano *L. intracellularis.*

W trzeciej grupie zwierząt (tab. 1) na 629 przebadanych próbek pochodzących z jelita biodrowego w 271 (43,1%) wykryto fragment p78 *L. intracellularis*. Stado uznawano za zakażone, jeśli nawet w jednej próbce wykryto *L. intracellularis.* W sumie na 177 badanych stad w 130 przypadkach (73,4%) wykryto *L. intracellularis.*

Przeprowadzone badania wykazały również, że największy odsetek zakażonych stad świń występuje w województwach: łódzkim (90,5%), mazowieckim (73,3%) i zachodniopomorskim (71,4%) (ryc. 2).

Biorąc pod uwagę współczesną wiedzę na temat zarazka i wywoływanej przez niego choroby, należy przyjąć, że wykrycie *L. intracellularis* w jelitach wskazuje na zakażenie gospodarza. Obecność nosiciela w stadzie stwarza niebezpieczeństwo przeniesienia zakażenia na inne wrażliwe zwierzęta. Wydaje się zatem, że racjonalną metodą zapobiegania zakażeniom świń przez *L. intracellularis* jest upowszechnienie i wdrożenie do codziennej praktyki zabiegów bioasekuracyjnych poprzedzonych monitorowaniem populacji świń w danym obiekcie, regionie czy kraju, przy pomocy uznanych metod wykrywających bakterie w jelicie. Stałym badaniom powinny podlegać stada zarodowe, a zwierzęta do tuczu należałoby pozyskiwać tylko ze stad wolnych od *L. intracellularis*. Ponieważ zarazek w środowisku przeżywa około 2 tyg. i łatwo można go usunąć, stosując dezynfekcję np. 1% roztworem Virkonu S, zatem do zasad postępowania powinno należeć:

– usuwanie wszystkich świń z zajmowanych pomieszczeń po okresie tuczu zgodnie z zasadą „całe pomieszczenie pełne – całe pomieszczenie puste",

– wprowadzanie nowych zwierząt do tuczu po uprzednim oczyszczeniu i zdezynfekowaniu pustych pomieszczeń,

– przeprowadzenie bieżącego sprzątania i dezynfekcji pomieszczeń, narzędzi oraz osób obsługujących zwierzęta.

Nie należy łączyć grup produkcyjnych świń. W przypadkach wprowadzania nowych zwierząt do stada należy je dokładnie umyć i zdezynfekować (szczególnie racice) oraz poddać kwarantannie. Chemioterapię powinno się zastosować tylko w uzasadnionych sytuacjach.

Laboratoryjne badanie w dalszym ciągu jest trudne i wymaga specjalistycznej aparatury, pomieszczeń spełniających wymogi pracy metodami biologii molekularnej a także fachowego personelu potrafiącego biegle posługiwać się technikami molekularnymi. To sprawia, że obecnie tylko nieliczne laboratoria na świecie zajmują się diagnostyką PPE, chociaż nie znaczy to, że nie można bardziej upowszechnić tej metody badawczej.

Wnioski

1. Głównym miejscem bytowania *Lawsonia intracellularis* u świń jest jelito biodrowe, rzadziej jelito ślepe i sporadycznie okrężnica.

2. Częstość występowania zakażeń *L. intracellularis* w populacji świń w Polsce jest bardzo wysoka, co sugeruje, że PPE jest chorobą powszechną.

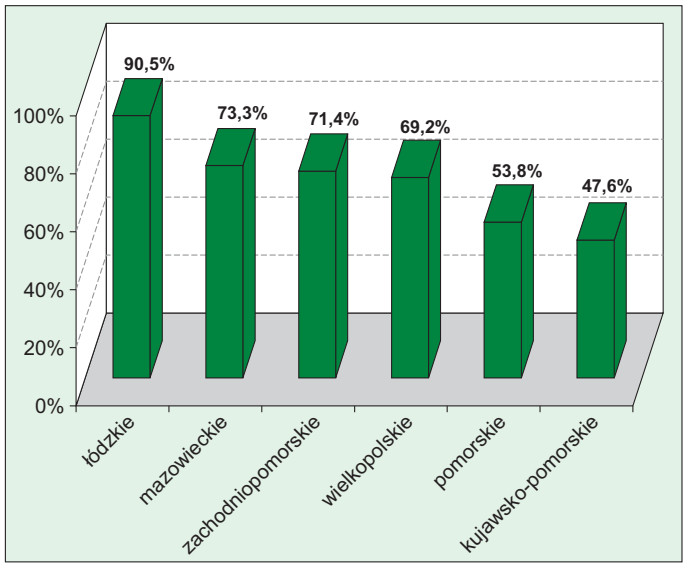

Ryc. 2. Odsetek stad świń zakażonych *L. intracellularis* w poszczególnych województwach Polski, na podstawie badania metodą nested PCR zeskrobiny błony śluzowej jelita biodrowego

Piśmiennictwo

1. *Chang W. L., Wu C. F., Wu Y., Kao Y. M., Pan M. J.*: Prevalence of Lawsonia intracellulris in swine herds in Taiwan. Vet. Rec. 1997, 141, 103-104.
2. *Collins A. M., Swift I., Monckton R. P.*: Replication of Australian porcine isolates of Ileal symbiont intracellularis in tissue culture. Vet. Microbiol. 1996, 49, 249--255.
3. *Cooper D. M., Gebhard C. J.*: Camperative aspects of proliferative enteritis. J. Am. Vet. Med. Ass. 1998, 212, 1446-1451.
4. *Cooper D. M., Swanson D. L., Gebhard C. J.*: Diagnosis of proliferative enteritis in frozen and formalin fixed, paraffin-embedded tissues from a hamster, horse, deer and ostrich using a Lawsonia intracellularis – specific multiplex PCR assay. Vet. Microbiol. 1997, 54, 47-62.
5. *Gebhard C. J., Barans S. M., McOrist S., Lin G., Lawson G. H. K.*: Ileal symbiont intracellularis, an obligate bacterium of porcine intestine showing a relationship to Desulfovibrio species. Int. J. Sist. Bact. 1993, 43, 533-538.
6. *Gebhard C. J., Lin G., McOrist S., Lawson G. H. K., Murtaugh M. P.*: Cloned DNA probes specific for the intracellular Campylobacter-like organism of porcine proliferative enteritis. J. Clin. Microbiol. 1991, 29, 1011-1015.
7. *Jensen T. K., Christensen B. B., Boye M.*: Lawsonia intracellularis infection in the large intestines of pigs. APMIS. 2006, 114, 255-264.
8. *Jones G. F., Ward G. E., Gebhart C. J.*: Use of a DNA probe to detect the intracellular organism of proliferative enteritis in swine feces. Am. J. Vet. Res. 1993, 54, 1585-1590.
9. *Jones G. F., Ward G. E., Murtaugh M. P., Lin G., Gebhart C. J.*: Enhanced detection of intracellular organism of swine proliferative enteritis, Ileal symbiont intracellularis in feces by polymerase chain reaction. J. Clin. Microbiol. 1993, 31, 2611-2615.
10. *Lawson G. H. K., Gebhart C. J.*: Proliferative enteropathy. J. Comp. Path. 2000, 122, 77-100.
11. *Lawson G. H. K., McOrist S., Jasni S., Mackie R. A.*: Intracellular bacteria of porcine proliferative enteropathy: cultivation and maintenance in vitro. J. Clin. Microbiol. 1993, 31, 1136-1142.
12. *McOrist S., Jasni S., Macki R. A., MacIntyre N., Neef N., Lawson G. H. K.*: Reproduction of porcine proliferative enteropathy with pure cultures of ileal symbiont intracellularis. Infect. Immun. 1993, 61, 4286-4292.
13. *McOrist S., Roberts L., Jasni S., Rowland C. A., Lawson G. H. K., Gebhard C. J., Bosworth B.*: Developed and resolving lesions in porcine proliferative enteropathy: possible pathogenetic mechanisms. J. Comp. Path. 1996, 115, 35-45.
14. *McOrist S., Shearn M. F. H., Morgan J.*: Control of porcine proliferative enteropathy by oral administration of chlortetracycline. Vet. Rec. 1999, 144, 48-49.
15. *Pejsak Z., Żmudzki J., Stankevicius A.*: Zastosowanie zmodyfikowanego testu nested – PCR w rozpoznawaniu rozrostowej enteropatii świń. Medycyna Wet. 2001, 57, 723-726.
16. *Pławińska J.*: Zakażenia Lawsonia intracellularis u świń w Polsce. Praca dokt., Wydz. Medycyny Weterynaryjnej, SGGW Warszawa 2003.
17. *Thursfield M.*: Veterinary Epidemiology. Backwell Science, Edinburgh 1995, 187-188.
18. *Untersperger M., Dunser M., Schweighard H., Schuh M.*: Comparative studies by PCR and indirect immunofluorescent antibody test on the occurrence of Lawsonia intracellularis in upper Austrian swine herds. Proc. Internat. Pig Veterinary Society, 16th Congress, Melbourne, Australia 2000, s. 59.

Adres autora: dr Joanna Pławińska-Czarnak, ul. Nowoursynowska 161, 02-787 Warszawa; e-mail: joanna_plawinska@sggw.waw.pl