

Metody leczenia ortodontycznego wad zębowych u psów. Opis przypadków

IZABELA POLKOWSKA, ANNA SZYSZKOWSKA

Katedra i Klinika Chirurgii Zwierząt Wydziału Medycyny Weterynaryjnej UP, ul. Głębocka 30, 20-612 Lublin
Zakład Chirurgii Stomatologicznej UM, ul. Karmelicka 7, 20-081 Lublin

Polkowska I., Szyszkowska A.

Orthodontic treatment procedures for dental anomalies in dogs: case reports

Summary

The present study reports the treatment methods for two dogs with tooth-occlusion abnormalities using orthodontic-jaw appliances. The prevailing majority of dental topographic disorders deal with pathological tooth positioning in the dental arch. This type of dental abnormality in juvenile dogs may produce damage of the oral cavity mucosa that consequently develops non-healing decubitus ulcers. In such instances orthodontic procedures designed to correct the causative teeth positioning in the dental arch remain the treatment of choice. Dogs with occlusal disharmony can be provided with an orthodontic cure through mounting a fixed active appliance or Schwarz single-jaw plate.

Keywords: teeth, dental topographic disorder, traumatic ulcer, orthodontic treatment, orthodontic-jaw appliance

Proces kształtowania wzajemnego stosunku żuchwy do szczęki rozpoczyna się w życiu płodowym i kończy okresem pełnego uzębienia stałego. Prawidłowy rozwój narządu żucia może ulec zaburzeniu w wyniku działania czynników uszkodzających. Zmiany przez nie spowodowane mogą mieć charakter uszkodzenia morfologicznego albo czynnościowego lub mogą przejawiać się jako połączona wada morfologiczno-czynnościowa. Zaburzenie rozwoju może nastąpić już w okresie życia płodowego, powstają wtedy wady wrodzone. Mogą one być wynikiem działania czynników genetycznych, przekazywanych drogą dziedziczenia, ale też źródłem ich mogą być wpływy środowiska wewnętrznego i zewnętrznego. Działają one szczególnie w etapie morfogenezy. Wady te przejawiają się w narządzie żucia jako:

- zaburzenia rozwoju szczęki i żuchwy (dysplazje, aplazje – do tej grupy zalicza się rozszczepy warg i podniebienia),

- zaburzenia szczękowo-zgryzowe (np. progenia, mikrogenia, prognacja, mikrognacja) występujące samodzielnie lub powikłane,

- zaburzenia zębowe powstałe w wyniku uszkodzenia listewki zębowej (anodoncja – brak zębów, hypodoncja – zmniejszenie liczby zębów, zęby nadliczbowe – hyperdoncja).

Wady nabyte powstają w okresie pozapłodowym, nazywanym też okresem funkcjonalnym ze względu na rolę, jaką liczne czynności odgrywają w przebiegu

rozwoju. Czynności, w których bierze udział narząd żucia, doskonalą się wraz z dojrzewaniem podłoża anatomicznego i mechanizmów nerwowo-mięśniowych. Zasadniczy wpływ na prawidłowe kształtowanie się czynności narządu żucia we wczesnych okresach wywierają czynniki środowiska zewnętrznego. Mogą one spowodować zaburzenie czynności, której działanie skierowane na bardzo plastyczne podłoże, staje się często przyczyną nieprawidłowego rozwoju narządu żucia (5, 6).

Nieprawidłowości zębowe występują rzadko jako wady izolowane i są skutkiem lub przyczyną wad wyrostkowych lub/i czynnościowych. Mogą stać się węzłami urazowymi doprowadzającymi do dysfunkcji stawu skroniowo-żuchwowego i przyzębia. Należą do nich:

- obroty zębów wokół osi (*rotatio*): obrót dośrodkowy (*mesiorotatio*), obrót odśrodkowy (*distorotatio*);

- nachylenie osi długiej zęba wzdłuż wyrostka zębodołowego (*inclinatio*): nachylenie doprzednie (*mesioinclinatio*), nachylenie dotylne (*distoinclinatio*);

- nachylenie zębów w poprzek wyrostka zębodołowego (*trusio*): wychylenie dowargowe siekaczy (*protrusio*), przechylenie dopodniebienne siekaczy (*retrusio*), przechylenie dojęzykowe zębów bocznych w żuchwie (*linguotrusio*), przechylenie dopodniebienne zębów bocznych w szczęce (*palatotrusio*), wychylenie doprzednio-boczne zębów bocznych w szczęce i żuchwie (*vestibulotrusio*);

– zmiany ułożenia zębów polegające na przemieszczeniu równoległym (*positio*): ułożenie na zewnątrz łuku zębowego (*extrapositio*), ułożenie do wewnątrz łuku zębowego (*intrapositio*), ułożenie do przodu (*mesiopositio*), ułożenie do tyłu (*distopositio*), zmiana miejsca (*transpositio*), przekroczenie płaszczyzny zgryzowej przez ząb (*suprapositio*), nie dochodzenie do płaszczyzny zgryzowej (*intrapositio*) (7).

Głównym zadaniem leczenia ortodontycznego jest odtworzenie prawidłowego zgryzu oraz funkcji narządu żucia. Przed przystąpieniem do leczenia należy ustalić przyczynę zaburzenia, wiek pacjenta oraz rodzaj i nasilenie nieprawidłowości. Plan leczenia, wybór metody oraz aparatu szczękowo-ortopedycznego zależy od rodzaju i stopnia zaburzenia.

W okresie, kiedy narząd żucia rozwija się naturalnie, siły rozwojowe są sprzymierzeńcami w leczeniu ortodontycznym. Im pacjent jest młodszy, tym prostsze metody i krótszy okres leczenia prowadzą do usunięcia wady zgryzu.

Najkorzystniejszy okres leczenia ortodontycznego u psów waha się pomiędzy 9. a 15. miesiącem życia (13).

Siły, które stosuje się w leczeniu szczękowo-ortopedycznym nie powinny przesunąć zęba więcej niż o 1/10 mm w ciągu doby. Podczas przesuwania zębów dopiero po pewnym czasie dochodzi do przebudowy kości po pokonaniu elastyczności tkanki kostnej. Warunkiem prawidłowego przebiegu leczenia jest równowaga między zanikiem uciskanej tkanki kostnej z jednej a apozycją kości z drugiej strony. Podczas czynnego leczenia szczękowo-ortopedycznego dochodzi do zmiany położenia zębów w zębodołach. Ta zmiana jest uzależniona od siły rozciągającej oraz ucisku. Komórki tkanki łącznej, znajdujące się w ozębnej i tkance kostnej zębodołu, przekształcają się w komórki kościogubne i kościotwórcze. Po 6-8 dniach komórki kościogubne, grupujące się w miejscu ucisku, powodują zanik kości, a komórki kościotwórcze po stronie działania siły rozciągającej doprowadzają do nowotworzenia kości. W ten sposób dochodzi do przebudowy zębodołu. Przy użyciu zbyt dużej siły stosowanej w aparatach dochodzi do przewagi zaniku nad apozycją kości, co powoduje rozchwianie zębów. Schwarz (9) u ludzi podzielił siły ucisku w zależności od reakcji biologicznej na:

– podprogowe (15 g/cm²) wywołujące I stopień reakcji biologicznej, które nie powodują zmian w przepływie krwi i przebudowie kości; siły podprogowe nie mają zastosowania w ortopedii szczękowej,

– słabe (15-20 g/cm²) – działając krótko na zęby, nie powodują przerwania przepływu krwi przez naczynia włosowate, wywołują II stopień reakcji biologicznej; tej wielkości siły powinno stosować się w aparatach stałych, doprowadzają one do przebudowy kości,

– średnie (20-50 g/cm²) działając na zęby, hamują przepływ krwi w naczyniach włosowatych. Powodują

III stopień reakcji biologicznej; powinno się je stosować w leczeniu szczękowo-ortopedycznym w aparatach ruchomych, czynnych,

– duże (powyżej 50 g/cm²) działając na siekacze i zęby przedtrzonowe, powodują zmiążdżenie naczyń włosowatych i doprowadzają do zaniku przyzębia i kości, wywołują IV stopień reakcji biologicznej. Siły takie nie powinny być stosowane w leczeniu szczękowo-ortopedycznym.

Siły ciągle działają w aparatach stałych przez dłuższy okres i powoli wygasają (łuki, sprężyny, gumki). Siły przerywane w aparatach czynnych działają krótko i szybko zanikają. Siły mechaniczne (druły, śruby, gumki) wykorzystuje się w aparatach stałych i czynnych.

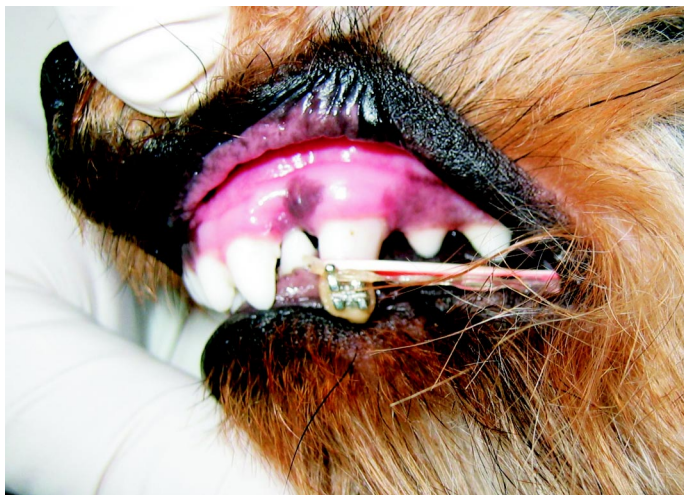Działania sił ciągłych, przerywanych, mechanicznych w trakcie leczenia szczękowo-ortopedycznego powodują: nachylenie, przesuwanie doprzednie, do tyłu, dośrodkowe i odśrodkowe oraz obroty zębów. Działanie ucisku i pociągania na zęby powoduje nie tylko zmianę w budowie zębodołów, lecz przenosi się na szczękę i żuchwę, podniebienie, na dno jamy ustnej oraz stawy skroniowo-żuchwowe. Skutek wywierania siły zależy od jej wielkości, tkanki, na którą działa, czasu trwania, wielkości powierzchni, sposobu stosowania i okresu rozwojowego pacjenta (9).

Celem opracowania jest przedstawienie zastosowanych metod ortodontycznych w leczeniu nieprawidłowości zębowych u dwóch psów.

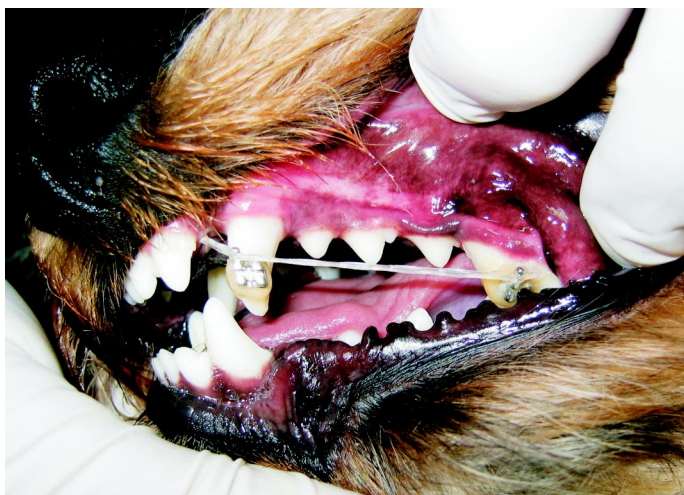Opis przypadków

Przypadek 1. Właściciel dziewięciomiesięcznego jamnika długowłosego zgłosił się do Kliniki Chirurgii z powodu nie gojącej się rany na podniebieniu u psa. Badaniem klinicznym stwierdzono odleżynowe owrzodzenie na błonie śluzowej podniebienia o średnicy 3 mm w okolicy kła lewego szczęki. Owrzodzenie zostało spowodowane stałym urazem śluzówki podniebienia przez koronę lewego kła żuchwy. Badanie zgryzu u psa wykazało nieprawidłowe ustawienie kła lewego w łuku zębowym szczęki spowodowane jego przesunięciem (*mesiopositio*), co doprowadziło do zmniejszenia przestrzeni po stronie lewej w szczęce pomiędzy kłem a trzecim zębem siecznym. Brak fizjologicznej przestrzeni w szczęce dla kła lewego żuchwy spowodował przechylenie się jego korony w kierunku językowym (*retrusio*), powodując stały uraz błony śluzowej podniebienia przez szczyt korony kła żuchwy podczas zwierania szczęk, doprowadzając do powstania niegojącego się owrzodzenia (ryc. 1).

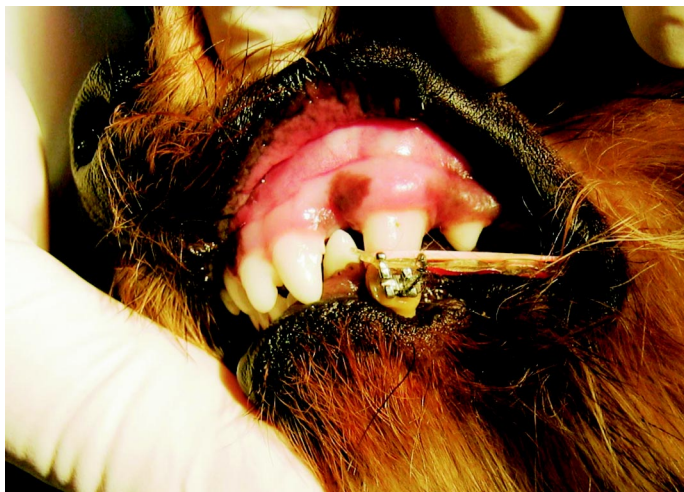
W celu odtworzenia przestrzeni pomiędzy trzecim siekaczem a kłem w szczęce po stronie lewej niezbędne było podjęcie leczenia ortodontycznego. Zastosowane leczenie polegało na przyklejeniu zamków z haczykami (element aparatów stałych) na powierzchni wargowej kła lewego szczęki i przedSIONKOWEJ czwartego przedtrzonowa lewego szczęki. Pomiedzy dwoma zamkami rozpięto elastyczny łańcuszek oczkowy (ryc. 2). Podczas cotygodniowych wizyt kontrolowano działanie wyciągu międzyzębowego, utrzymując jego napięcie przez skracanie o jedno oczko



Ryc. 1. Nieprawidłowe ustawienie lewego kła w łuku zębowym szczęki



Ryc. 2. Leczenie ortodontyczne (element aparatów stałych)



Ryc. 3. Uzyskanie odpowiedniej przestrzeni dla kła lewego żuchwy – aparat retencyjny

długości łańcuszka elastycznego oraz mierzono miarką milimetrową odległość pomiędzy I3 a C1.

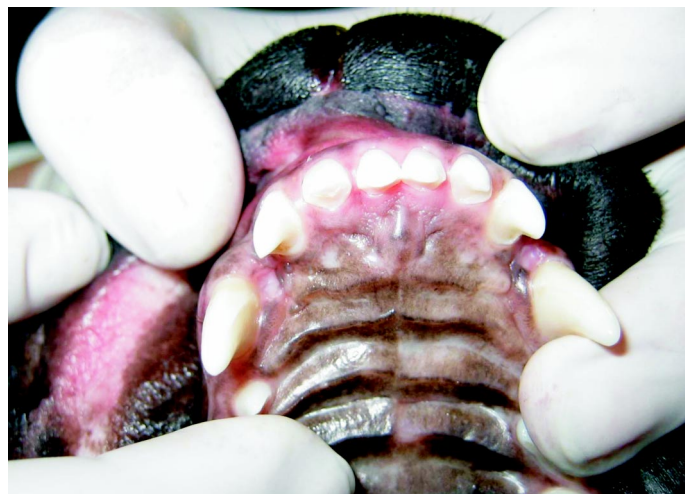Po 6 tygodniach czynnego działania wyciągu elastycznego lewy kieł w szczęce został przesunięty w kierunku distalnym i uzyskano odtworzenie odpowiedniej szerokości

ci przestrzeń dla kła żuchwy między zębami I3 a C1. Dla utrzymania osiągniętego stanu miejscowego przez 2 tygodnie na 6 godzin w ciągu doby rozpinano pierścień elastyczny pomiędzy zamkami ortodontycznymi (ryc. 3).

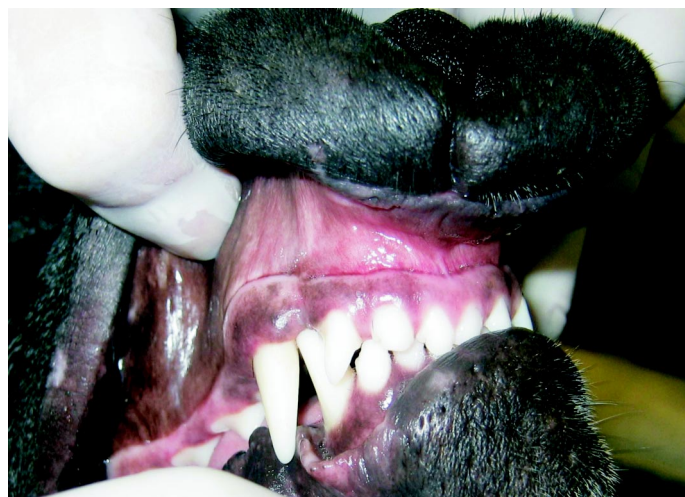Po 8 tygodniach od rozpoczęcia leczenia zdjęto z zębów zamki ortodontyczne. Powierzchnie zębów po odklejeniu zamków oczyszczono z resztek kleju i przeprowadzono miejscowy zabieg fluoryzacji kontaktowej szklivią preparatem Fluor protector. Odleżyna na błonie śluzowej podniebienia uległa całkowitemu wygojeniu już w drugim tygodniu od momentu rozpoczęcia leczenia ortodontycznego.

Przypadek 2. U dziewięciomiesięcznego amstafa właściciel zauważył na podniebieniu dwie nie gojące się rany. Badaniem klinicznym stwierdzono na błonie śluzowej podniebienia dwie symetryczne, głębokie odleżyny o średnicy 4 mm. Badanie warunków zgryzowych u pacjenta wykazało przechylenie w kierunku dojęzykowym (*linguotrusio*) koron obu kłów żuchwy oraz dojęzykowe ustawienie (*intrapositio*) obu pierwszych siekaczy żuchwy (ryc. 4).

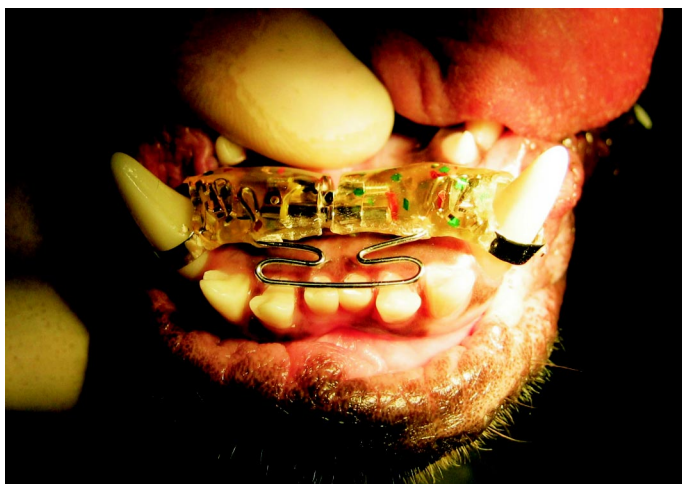
Podczas zwarcia szczęk stwierdzono kontakt urazowy szczytów koron obu kłów żuchwy z powierzchnią podniebienia, co stało się przyczyną wystąpienia nie gojących się ran (ryc. 5). Pacjent wymagał leczenia ortodontycznego, które doprowadziłoby do korekty nieprawidłowości zgry-



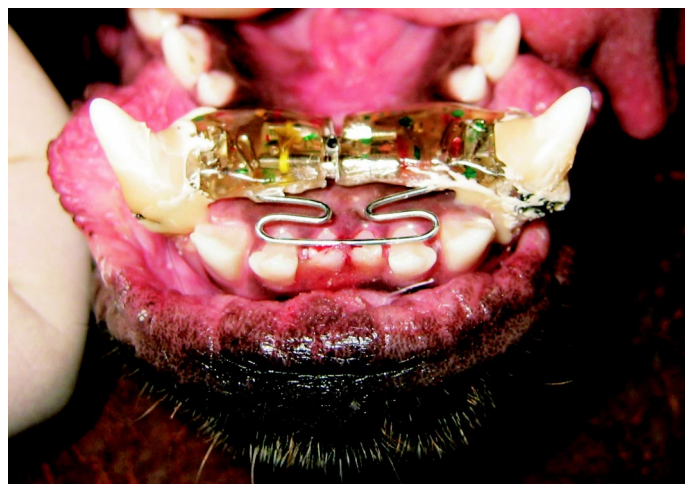Ryc. 4. Dwie symetryczne odleżyny na błonie śluzowej podniebienia



Ryc. 5. Kontakt urazowy szczytów koron obu kłów żuchwy



Ryc. 6. Aparat czynnościowy typu płytki językowej Schwarza



Ryc. 7. Stan po 5 tygodniach leczenia ortodontycznego

zowej i wychylenia kłów w kierunku dowargowym. W tym celu zaprojektowano aparat czynnościowy typu płytki językowej Schwarza, przeciętej w linii środkowej ze śrubą Fischera wmontowaną w miejscu przecięcia płyty akrylowej (ryc. 6).

Zakotwiczenie aparatu uzyskano przez zacementowanie kutych opasek stalowych połączonych z płytą aparatu na obu kłach żuchwy. W celu przemieszczenia do linii łuku zębowego pierwszych siekaczy żuchwy zaprojektowano w aparacie sprężynę z drutu stalowego działającą od strony językowej na oba siekacze.

Podczas cotygodniowych wizyt kontrolnych rozkręcano śrubę aparatu o jeden skok, a po 2 tygodniach rozpoczęto aktywowanie (powtarzane na każdej wizycie) sprężyny działającej na pierwsze siekacze dolne (ryc. 7).

Po 9 tygodniach osiągnięto wyleczenie wady, uzyskując wychylenie obu kłów i prawidłowe ustawienie w łuku obu pierwszych siekaczy w żuchwie. Po uzyskaniu prawidłowego zgryzu zaprzestano aktywacji aparatu, a aparat utrzymano w jamie ustnej jeszcze przez 10. tydzień w celu retencji i po tym czasie aparat został usunięty. Po zdjęciu opasek stalowych z zębów ich powierzchnię oczyszczono z resztek cementu.

Omówienie

U młodych psów w przypadku pojawienia się nie gojących uszkodzeń błony śluzowej jamy ustnej wskazane jest badanie zgryzu. Nieprawidłowe ustawienie zębów w łuku zębowym u psów może stać się przyczyną pourazowych odleżyn na błonie śluzowej jamy ustnej. W takich przypadkach konieczne jest podjęcie leczenia ortodontycznego w celu zmiany położenia zębów będących przyczyną urazu (3).

W leczeniu ortodontycznym można zastosować zarówno elementy aparatów stałych, jak również płytki Schwarza. Bez względu na rodzaj zastosowanego aparatu u psów musi on zawsze być na stałe zakotwiczony na zębach. Dlatego nie jest możliwe stosowanie aparatów ruchomych (do wyjmowania przez pacjenta).

Aparaty stałe składają się z koron (pierścieni) zacementowanych na zębach oraz łuków i elementów do-

datkowych. Wywierają siły długotrwałe i nieprzerwane. W związku z tym wymagają zastosowania sił słabych, które nie hamowałyby przepływu krwi w naczyniach włosowatych. Stałe aparaty cienkołukowe stosowane są do leczenia nieprawidłowości zębowych i wad zgryzu. Podstawowymi elementami stałych aparatów cienkołukowych są zamki, pierścienie i łuki. Elementy dodatkowe to: ligatury, wyciągi elastyczne, sprężyny i zaczepy. Pierścienie elastyczne wykonywane są z lateksu, mają różną grubość i średnicę, a tym samym wyzwalają siły o różnej wielkości. Stosowane są jako wyciągi jednoszczękowe do przemieszczania zębów lub międzyszczękowe w ortodoncji ludzkiej. Pierścienie elastyczne rozpina się między zamkami, haczykami lub zaczepami (2, 4).

Łańcuszki elastyczne składają się z gumowych oczek ułożonych obok siebie lub w pewnej odległości. Stosowane są podobnie jak pierścienie elastyczne do przesuwania zębów. Oczka łańcuszka elastycznego nakłada się na zamki.

Elastyczność gumy wykorzystuje się w leczeniu nieprawidłowego ustawienia pojedynczych zębów w postaci pierścieni gumowych zakładanych na haczyki umocowane na koronach zębów poddawanych regulacji. Można w ten sposób wprowadzać do łuku pojedyncze zęby lub dokonywać obrotów zębów. Istotą działania aparatów stałych jest zmiana położenia zębów spowodowana siłą wyzwalaną przez łuki, wyciągi elastyczne i sprężyny (12).

Zaletą aparatów stałych jest ich działanie niezależne od współpracy pacjenta. Wadą są trudności w utrzymaniu higieny jamy ustnej oraz możliwość powstawania zmian w przyzębiu. Powikłania w leczeniu mogą wystąpić w postaci paradontopatii, próchnicy zębów. (10) Wszystkie aparaty czynne zakładane do jamy ustnej psów muszą być zakotwiczone na szczęce lub żuchwie jako aparaty jednoszczękowe.

Aparaty czynne wywierają pewne siły na zęby, wyrostki zębodołowe i szczęki, których źródłem są elementy mechaniczne w postaci sprężyn, łuków, śrub oraz gumek.

Aparaty płytowe są wykonywane z mas akrylanowych i są oparte na podniebieniu lub na wyrostku żębołowym dolnym od strony języka.

Płytki Schwarza zaliczane są do aparatów czynnych. Składają się z płyty podstawowej, podniebiennej lub językowej, elementów utrzymujących, czynnych (łuk wargowy, sprężyny omegi i międzyzębowe oraz śruby), czasami czynnościowych (wał prosty, skośny, boczne). Działanie mechaniczne spełniają wmontowane w płytkę sprężynki omegi. Powodują one skracanie, wydłużanie, wysuwanie lub wychylanie zębów oraz rozszerzenie w odcinku bocznym.

W płytkach Schwarza najczęściej stosowane są śruby Karpa i Fischera. Ich wspólną zasadą jest możliwość dozowania siły działającej poprzez zęby na przyzębie. Czterokrotne rozkręcenie śruby odpowiada rozszerzeniu płyty o 0,5-0,75 mm. Śrubę rozkręca się raz w tygodniu. Poszerzenie wywołuje ucisk na zęby, zmuszając je do przemieszczenia, nie powoduje uszkodzenia przyzębia. Niezaburzona cyrkulacja krwi umożliwia prawidłowy przebieg procesów przebudowy tkanek przyzębia (1).

Wskazaniem do stosowania płytek Schwarza są głównie zaburzenia zgryzu poprzeczne oraz nieprawidłowości zębów związane z ich ułożeniem (11). W czasie leczenia ortodontycznego należy szczotkować zęby i przestrzenie międzyzębowe oraz ostrożnie spożywać twardy pokarm. Zaletą płytek Schwarza jest łatwe i dokładne dozowanie sił mechanicznych. Z chwilą wyleczenia zaburzenia można aparat wykorzystać jako retencyjny (utrzymujący).

Po każdym leczeniu ortodontycznym należy stosować retencję w celu adaptacji narządu żucia do nowych warunków. Po zakończeniu fazy aktywnej trzeba pozostawić aparat w stanie biernym w jamie ustnej. Leczenie retencyjne jest konieczne dla uniknięcia nawrotu zaburzenia zgryzu. Retencja jest to okres biernego noszenia aparatu od chwili uzyskania prawidłowego zwarcia do momentu uzyskania zmian w mięśniach, stawie skroniowo-żuchwowym oraz tkankach przyzębia. Czas retencji powinien trwać połowę okresu leczenia aparatami czynnymi (8).

Całkowite wyleczenie zaburzeń zgryzowych u psów uzyskano dzięki czynnym aparatom już po kilku tygodniach. Czas leczenia pacjenta, u którego zastosowano aparat stały z wyciągiem elastycznym trwał 6 tygodni. U drugiego pacjenta leczonego płytką Schwarza ze śrubą korektę zgryzu uzyskano po 9 tygodniach. Leczenie retencyjne trwało tylko 1-2 tygodnie, a więc krócej niż połowę czasu leczenia zasadniczego. Ze względu na uzyskane prawidłowe międzyzębowe stosunki zgryzowe u psów, utrzymywanie biernego aparatu nie było konieczne dla zachowania osiągniętych efektów w czynnej fazie leczenia.

Wnioski

1. Wady zębów-zgryzowe u psów mogą powodować uszkodzenie błony śluzowej jamy ustnej.

2. Nie gojące się odleżyny na błonie śluzowej jamy ustnej spowodowane zaburzeniami zębów-zgryzowymi wymagają leczenia ortodontycznego.

3. W leczeniu nieprawidłowości zębów-zgryzowych u psów można stosować aparaty czynne stałe i jednoszczękowe płytki Schwarza.

Piśmiennictwo

1. Bielawska H., Doniec-Zawidzka I., Karłowska J., Rucińska-Grygiel B., Ziembka Z.: Aparaty profilaktyczne i lecznicze, [w:] Karłowska J.: Zarys współczesnej ortodoncji. Wyd. Lek. PZWL, Warszawa 2005, 196-285.
2. Hadyś K., Kalukin B.: Wpływ struktury drutu na końcowy efekt leczenia ortodontycznego. *Twój Przegl. Stomatol.* 2008, 4, 60-62.
3. Holstrom S., Frost P., Gammon R.: *Veterinary Dental Techniques*. Saunders W. B., Philadelphia 1992, 339-383.
4. Isaacson K. G., Williams J. K.: Elementy składowe, [w:] Isaacson K. G., Williams J. K.: Wprowadzenie do aparatów stałych. Wyd. Kwintesencja, Warszawa 1994, 31-59.
5. Kahl-Nieke B.: Wprowadzenie do ortodoncji. Wyd. Medyczne Urban&Partner, Wrocław 1999, 40-51.
6. Kalukin J.: Diagnostyka ortopedyczno-szczękowa, [w:] Łopatyńska-Kawko J.: Zarys ortopedii szczękowej. Tom II. Collegium Medicum UJ, Kraków 1996, 30-70.
7. Liśniewska-Machorowska B.: Nieprawidłowości zębów, [w:] Łabiszewska-Jaruzelska F.: Ortopedia szczękowa. Wyd. Lek. PZWL, Warszawa 1995, 143-153.
8. Łabiszewska-Jaruzelska F.: Metody leczenia szczękowo-ortopedycznego, [w:] Łabiszewska-Jaruzelska F.: Ortopedia szczękowa. Wyd. Lek. PZWL, Warszawa 1995, 214-308.
9. Łabiszewska-Jaruzelska F.: Ogólna charakterystyka leczenia szczękowo-ortopedycznego, [w:] Łabiszewska-Jaruzelska F.: Ortopedia szczękowa. Wyd. Lek. PZWL, Warszawa 1995, 195-201.
10. Sroczyńska-Grula A., Warmuzińska-Kryszak J., Dragacz J.: Przygotowanie pacjenta do leczenia ortodontycznego. *Twój Przegl. Stomatolog.* 2008, 6, 72-74.
11. Szelaż J., Penkala J.: Orthodontic treatment of primary and secondary cleft palate in mixed and early permanent dentition. *Dent. Med. Probl.* 2007, 44, 45-49.
12. Tanasiewicz M., Szklarski T., Trzcionka A.: Korekta estetyczna przypadku hipodoncji i zaburzenia ustawienia zębów. *Twój Przegl. Stomatolog.* 2008, 4, 45-48.
13. Wiggs H., Lobprise H.: *Veterinary Dentistry Principles&Practice*. Lippincott-Raven, Philadelphia 1997, 435-479.

Adres autora: dr Izabela Polkowska, ul. Głęboka 30, 20-612 Lublin;
e-mail: iza-polkowska@tlen.pl